مجله علمی ـ پژوهشی زیست‌شناسی جانوری تجربی
سال هفتم، شماره چهارم، پیاپی بیست و هشتم، بهار ۱۳۹۸ (۱۲۴-۱۱۷)

بررسی اثرات سمی نانوذرات اکسید مس بر ساختار بافتی گناد در جنس نر موش صحرایی نژاد ویستار

سجاد رجبی[۱]، فاطمه شهبازی[۲*]، علی نوری[۳]، راضیه کارشناس[۴]
۱. دانشجوی کارشناسی ارشد رشته فیزیولوژی جانوری، دانشگاه پیام‌نور تهران شرق
۲. استادیار، گروه زیست‌شناسی، دانشگاه پیام‌نور
۳. استاد، گروه زیست‌شناسی، دانشگاه آزاد اسلامی واحد فلاورجان
۴. دانشجوی کارشناسی ارشد رشته فیزیولوژی جانوری، دانشگاه پیام نور تهران شرق

(تاریخ دریافت: ۱۳۹۷/۳/۳۱ - تاریخ پذیرش: ۱۳۹۸/۱/۲۹)

چکیده
ازآنجایی‌که نانوذرات مس یکی از اولین نانوذرات برنامه‌ریزی‌شده در صنایع هستند، تحقیقات اخیر، سمیت پاتولوژیکی این نانوذرات را در بافت‌ها و اندام‌های مختلف نشان داده است. بنابراین، هدف از این تحقیق، بررسی تأثیر سمیت نانوذرات اکسید مس بر بافت گناد در جنس نر موش صحرایی است. در این تحقیق مجموعاً از ۴۰ سر موش نر استفاده شد که در ۴ گروه، یک گروه کنترل سالم و گروه‌های تیمار که به‌ترتیب ۱۰، ۲۰ و ۳۰ میلی‌گرم بر کیلوگرم نانوذره اکسید مس به‌روش درون صفاقی دریافت کردند، تقسیم شدند. تزریقات به مدت۱۰ روز و به‌صورت یک روز در میان انجام گرفت. برای مطالعه هیستوپاتولوژیکی، از هر گروه به‌صورت تصادفی ۴ موش به‌عنوان نمونه انتخاب شدند و بعد از تهیه نمونه‌های بافتی بیضه، این نمونه‌ها با هماتوکسیلین- ائوزین رنگ‌آمیزی شدند. برای آنالیز داده‌ها از نرم‌افزار SPSS Ver.17 و آنالیز واریانس یک‌طرفه و به دنبال آن از تست دانکن استفاده شد. از نظر هیستوپاتولوژی، میزان سلول‌های اسپرماتوگونی، اسپرماتوسیت اولیه و اسپرماتید به‌صورت وابسته به دوز کاهش یافت و در بیضه اختلالاتی مانند ناهنجاری و بدشکلی شدید با مورفولوژی متفاوت در لوله‌های اسپرم‌ساز و تخریب سلول‌های سرتولی دیده شد. نتایج مطالعات نشان داد که نانوذرات اکسید مس، با استرس اکسیداتیو و تخریب سلولی در ساختار و فرایند اسپرماتوژنز گنادی اختلال ایجاد کردند؛ هر چند مرگ و میری در موش‌ها رخ نداد.

واژه‌های کلیدی: اسپرماتوژنز، ساختار بافتی، موش نر، نانوذره اکسید مس.

Investigation of the Toxic Effects of Copper Oxide Nanoparticles on the Structure of Gonadal Tissue in Male

Sajjad Rajabi[1], Fatemeh Shahbazi[2*], Ali Noori[3], Raziye Karshenas[4]
1. M.A. in Animal Physiology, Payam Noor University of Tehran, Iran
2. Assistant Professor, Department of Biology, Payame Noor University, Iran
3. Professor, Department of Biology, Falavarjan Branch, Islamic Azad University, Isfahan, Iran
4. M.A. in Animal Physiology, Payam Noor University of Tehran, Iran

(Received: Jun. 21, 2018 - Accepted: Apr. 18, 2019)

Abstract
Since copper nanoparticles are one of the first nanoparticles planned in the industry, recent research has shown the pathological toxicity of these nanoparticles in different tissues and organs. Therefore, the purpose of this study was to investigate the effect of copper oxide nanoparticles on gonadal tissues in male rats. In this study, 40 Wistar rats were divided in four groups control group and 10, 20, 30 (mg/ kg) of copper oxide nanoparticles, respectively 5 Times, received for one day in a row for 10 days. In order to histopathologic studies, the testicular tissue samples were stained with hematoxylin-eosin. The data were analyzed in the spss software, one –way anova and duncan's test. The results showed that the amount of spermatogonial cells, primary spermatocyte, spermatid cells were decreased in dose-dependent manner. In the testicle, disorders such as abnormality and severe deformity with different morphology in the spermicidal tubes and destruction of sertoli cells were observed. The results of the studies showed that copper oxide nanoparticles with oxidative stress and cellular degradation disrupted the structure and process of gonadal spermatogenesis which due to the absence of mortality in mice may eventually overcome disturbances in normal conditions.

Keywords: Copper Oxide Nanoparticle, Male Mice, Spermatogenesis, Tissue Structure.

*نویسنده مسئول: فاطمه شهبازی E-mail: fatemehs2011@gmail.com

مقدمه

نانوذرات دارای خواص فیزیکی و شیمیایی جدیدی هستند که در ابعاد نانو بر سیستم‌های بیولوژیکی تأثیر می‌گذارند (Nel *et al*., 2009). بسته به گسترش این نانوذرات در محیط، اثرات نامطلوب آنها بر روی انسان افزایش یافته است. به‌همین دلیل مطالعه بر روی اثرات نانو ذرات در دو محیط بیولوژیکی و زیستی مورد توجه است (Mamonova *et al*., 2013). بسیاری از گزارش‌های اخیر نشان داده است که اکثر نانوذرات، اثرات نامطلوب یا سمی بر روی اسپرماتوژنز دارند. از طرفی نانوذرات می‌توانند در فعالیت میتوکندری سلول‌های لایدیگ اثر گذاشته و فعالیت ترشحی آن را کم کنند (Carlson *et al*., 2008). در بدن انسان، میزان مس در یک حد ثابت هموستاز حفظ می‌شود. افزایش نانوذرات مس در موجودات زنده (تا حدّ آستانه سمیت) موجب دیستروفی یا نکروز بافت‌ها می‌شود (Jesse *et al*., 2004). در تحقیقی در مورد تأثیر نانوذرات مس بر تغییرات ساختاری کبد، طحال، بافت کلیه و همچنین قشر حساس حرکتی مغز (با استفاده از بیان کاسپاز ۳ (دخیل در شروع آپوپتوز) به‌عنوان معیار سنجش سمیت نانوذره مس)، مشخص شده است که افزایش نانوذرات مس در ارگانیسم تا آستانه سمی (حداکثر دوز قابل تحمل) منجر به دیستروفی و نکروز بافت می‌شود (Sizova *et al*., 2012). چندین تحقیق، اثرات سمی نانوذرات حاوی مس را در دستگاه تولیدمثلی موش نر نشان داده است (Genan *et al*., 2016; Kalirawana *et al*., 2018). اثر سمی نانوذرات مس در موش‌های نر نسبت به موش ماده بیشتر است. با وجودی که تحقیقات بیشتری برای رسیدن به نتیجه قطعی ضروری است، مس به‌طور خاص بر عملکرد توأم با باروری تأثیر می‌گذارد و با دخالت در سیستم‌های تولیدمثل و نر و ماده مانع رشد جنین نیز می‌شود (Roychoudhury *et al*., 2016). در تحقیقی رونوشت غیر عادی چند ژن مربوط به بیضه و افزایش سطح آندروژن، اختلال در غشای پایه، اسپرماتوگونیوم متمایز و بزرگ شدن اسپرماتوسیت‌ها در مقاطع بافتی از بیضه‌های حاوی نانوذرات مس مشاهده شد (Mamonova *et al*., 2013) از طرفی با توجه به برخی مطالعات، واقعیت هشداردهنده این است که هم کیفیت اسپرم انسانی و هم تعداد اسپرم در سال‌های اخیر کاهش یافته است که دلیل عمده آن ناشناخته است و افزایش احتمال قرارگیری در معرض نانوذرات به‌دلیل راه‌های بسیار زیاد نفوذ نانوذرات می‌تواند به‌عنوان عاملی سمی و مضر نانوذرات در تولیدمثل و اسپرماتوژنز مورد توجه قرار گیرد (Hoover *et al*., 2007). بنابراین با توجه به گزارش‌های ارائه‌شده مبنی بر سمی بودن نانوذرات مس، در این تحقیق سعی شده است تا تغییرات ساختار بافتی بیضه و فعالیت اسپرماتوژنز در مواجهه با نانوذرات اکسید مس مورد بررسی قرار گیرد.

مواد و روش‌ها

نانوذره مس از شرکت نوترینوی تهران خریداری شد. صحت این نانوذره با استفاده از آزمایش پراش پرتو ایکس (*X-ray*) و تصویر میکروسکوپی الکترونی (*SEM*) مورد تأیید است. نانوذره مس مورد استفاده در این تحقیق۵۰ نانومتر و به شکل کروی و به رنگ سیاه بود (شکل ۱) که ویژگی نانوذرات در جدول ۱ ارائه شده است.



شکل ۱. تصویر میکروسکوپی ا لکترونی

جدول ۱. ویژگی نانوذرات اکسید مس

درصد خلوص	۹۹/۹ Wt%
اندازه	۵۰ نانومتر
چگالی	۶/۴ g/cm^3
چگالی سطحی	۰/۳ g/cm^3
رنگ	سیاه
شکل	کروی
روش تهیه	روش شیمیایی

برای انجام این تحقیق، ۴۰ موش صحرایی از دانشگاه علوم پزشکی اصفهان خریداری شد و در شرایط آزمایشگاهی با دمای ۲۰–۲۵ درجه سانتی گراد و ۱۲ساعت روشنایی، ۱۲ساعت تاریکی به منظور سازگاری با محیط نگهداری شدند.

۴۰ سر موش صحرایی نر با میانگین وزنی ۲۵±۱۷۵ گرم به‌صورت تصادفی در ۴ گروه ده‌تایی به‌ترتیب زیر قرار گرفتند.

گروه اول به‌عنوان گروه کنترل که در طی ۱۰ روز نانو ذرات اکسید مس دریافت نکردند. گروه‌های دوم، سوم و چهارم به‌ترتیب به‌عنوان گروه‌های تیمار در طی ۱۰ روز (به‌صورت یک روز در میان) نانو ذرات اکسید مس با غلظت (mg/kg) ۱۰، ۲۰ و ۳۰ نانوذرات اکسید مس به‌صورت درون صفاقی دریافت کردند. با توجه به اینکه در این مطالعه در دوزهای ۴۰ و ۵۰ نانوذرات اکسید مس باعث مرگ موش‌ها شد و با توجه به برخی مطالعات مشابه (Seyedalipour *et al.*, 2015, 2016)، دوزهای ذکرشده انتخاب و به موش‌ها تزریق شد.

نمونه‌گیری و شمارش سلول‌ها

در کلیه گروه‌ها بیضه چپ خارج شد. سپس نمونه‌های بافتی بیضه، درون فرمالین ۱۰ درصد قرار داده شدند. از هر یک از بافت‌های بیضه در هر گروه، مقاطعی برای تهیه اسلایدهای هیستوپاتولوژی به‌ترتیب تهیه شد. سپس این اسلایدها بعد از ثابت شدن، برای طی مراحل آبگیری، شفاف‌سازی و پارافینه کردن، درون دستگاه اتوتکنیکون قرار داده شدند. بعد از قالب‌گیری در مرحله آخر، رنگ‌آمیزی هماتوکسیلین و ائوزین بر روی مقاطع بافتی (هر گروه ۶ عدد لام) انجام شد. پس از مطالعه لام‌ها با میکروسکوپ نوری با دوربین متصل به آن، از مقاطع بافتی در هر گروه عکسبرداری شد و اختلالات مورفولوژیک مورد بررسی قرار گرفت.

برای مطالعات کمی و شمارش سلول‌ها به‌صورت تصادفی، پنج میدان دید از هر اسلاید انتخاب و توسط دوربین متصل به میکروسکوپ نوری، عکسبرداری از آن میدان‌ها انجام شد. شمارش سلول‌های اسپرمی به‌صورت چشمی و بدون نرم‌افزار خاصی انجام گرفت.

تجزیه و تحلیل آماری

به‌منظور تجزیه و تحلیل آماری از نرم‌افزار SPSS استفاده شد. برای بررسی وجود اختلاف بین گروه‌ها، از آزمون آنالیز واریانس یک‌طرفه و آزمون دانکن استفاده شد. داده‌ها به‌صورت میانگین ± انحراف معیار گزارش شدند و اختلاف با احتمال کمتر از ۰/۰۰۱ از نظر آماری معنی‌دار در نظر گرفته شد.

نتایج

بررسی هیستوپاتولوژی مقطع بیضه

در گروه‌های مختلف مورد بررسی، اختلالات سلولی و بدشکلی‌های بافتی در بیضه به‌صورت وابسته به دوز افزایش یافت؛ به گونه‌ای که با افزایش دوز نانوذرات اکسید مس، اختلالات نسبت به دوز پایین بیشتر بود. در گروه کنترل (شکل A–۲)، ضخامت اپی‌تلیوم منی‌ساز طبیعی، همراه با آرایش منظم انواع مختلف سلول‌های جنسی مانند اسپرماتوگونی اسپرماتوسیت اولیه، اسپرماتید و اسپرم بالغ، در روند اسپرماتوژنز دیده شد. در گروه ۱۰mg/kg نانوذرات اکسید مس (شکل B–۲)، لوله‌های اسپرم‌ساز با کاهش سلول‌های جنسی همراه بود، ولی سلول‌های لایدیگ نرمال بودند. در گروه ۲۰mg/kg نانوذرات اکسید مس (شکل C–۲)،

در تعداد بیشتری از لوله‌های اسپرم‌ساز تغییر مورفولوژیک همراه با کاهش سلول‌های زاینده رخ داد. ناهنجاری‌ای به‌صورت ایجاد فاصله بین غشای پایه و سلول‌های اسپرم‌ساز، کاهش شدید تراکم سلولی و فقدان سلول‌های سرتولی (شکل D–۲) در گروه mg/kg نانوذرات اکسید ۳۰ دیده شد.

نتایج حاصل از شمارش سلولی، کاهش معنی‌دار (P<۰/۰۰۱) وابسته به دوز را در سلول‌های اسپرماتوگونی، اسپرماتوسیت اولیه و اسپرماتید نشان می‌دهد، بـه گونه‌ای که در تمام رده‌های سلولی با افزایش دوز نانوذرات اکسید مس، میانگین تعداد سلول‌ها در گروه‌های تیمار ۱۰mg/kg، ۲۰mg/kg و ۳۰mg/kg نانوذرات اکسید مس نسبت به گروه کنترل کاهش یافتند که این کاهش معنی‌دار بود (جـدول ۲). همچنیـن در میانگیـن سلـول‌های اسپرماتوگونی، بین تمام گروه‌های تیمار، نسبت به هم اختلاف معنی‌دار بوده به گونه‌ای که به‌صورت وابسته به دوز با افزایش مقدار نانوذرات اکسید مس تعداد این سلول‌ها نسبت به دوزهای پایین این نانوذره، کاهش معنی‌دار داشت. در سلول‌های اسپرماتوسیت و اسپرماتید نیز بین دوز ۱۰mg/kg نانوذره اکسید نسبت به دوزهای mg/kg ۲۰ و ۳۰ نانوذرات اکسید مس اختلاف معنی‌دار بود، ولی بین غلظت‌های ۲۰mg/kg و ۳۰ نانوذره اکسید مس اختلاف معنی‌داری وجود نداشت.

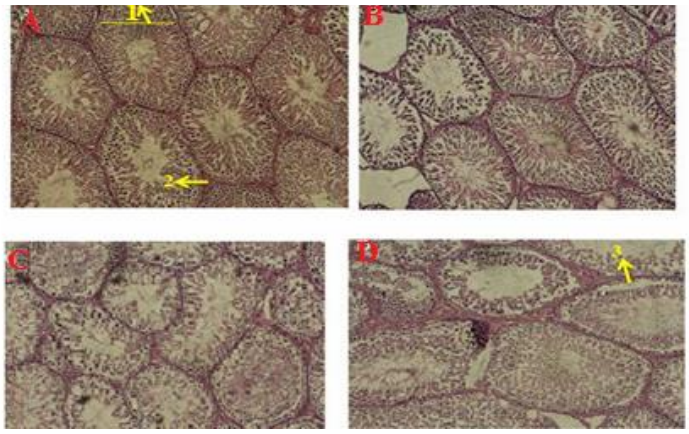

شکل ۲. تصویر مقاطع میکروسکوپی بافت بیضه درگروه‌های مختلف، کنترل (A)، ۱۰mg/kg نانوذرات اکسید مس(B)، ۲۰mg/kg نانوذرات اکسید مس (C)، ۳۰mg/kg نانوذرات اکسید مس (D) با رنگ‌آمیزی هماتوکسین وائوزین. سلول‌های اسپرم‌ساز (۱)، سلول لایدیگ (۲)، ایجاد فاصله بین غشا و سلول‌های زاینده (۳). (بزرگنمایی ×۱۰۰).

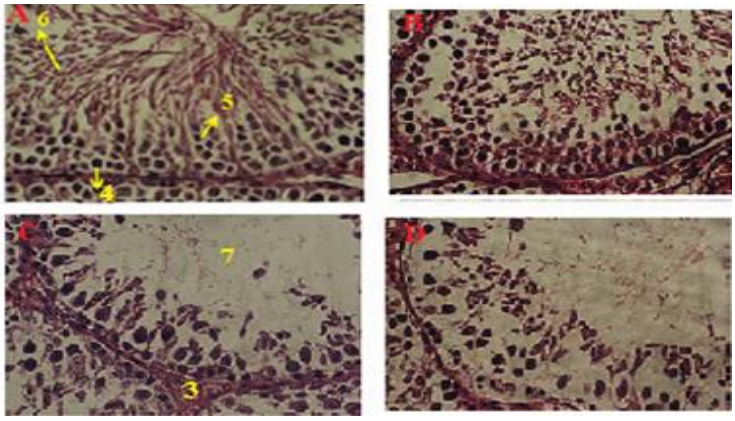

شکل ۳. تصویر مقاطع میکروسکوپی بافت بیضه در گروه‌های کنترل (A)۱۰mg/kg، (B) ۲۰mg/kg، (C) ۳۰ mg/kg، (D) (نانوذرات اکسید مس) با رنگ‌آمیزی H&E را نشان می‌دهد. سلول‌های لایدیگ (۳)، اسپرماتوگونی (۴)، اسپرماتوسیت اولیه (۵)، اسپرماتید (۶)، لومن لوله‌های اسپرم‌ساز (۷). (بزرگنمایی ×۴۰۰)

جدول ۲. مقایسه میانگین و انحراف معیار سلول‌های مختلف در لوله‌های اسپرم‌ساز

گروه‌ها	میانگین و انحراف معیار تعداد اسپرماتوگونی	میانگین و انحراف معیار تعداد اسپرماتوسیت اولیه	میانگین و انحراف معیار تعداد اسپرماتید
کنترل	۴۰/۶۰±۱/۱۴*	۵۶/۲۰±۵/۵۴	۲۰۲/۶۰±۱/۸۱
۱۰mg/kg نانوذره مس	۳۵/۶۰±۱/۰۴*	۵۰/۴۰±۲/۰۷*	۱۸۹/۵۲±۱/۰۸*
۲۰mg/kg نانوذره مس	۳۲/۵۶±۱/۱۳*	۴۴/۸۰±۱/۸۴*	۱۷۲/۲۰±۳/۱۱*
۳۰mg/kg نانوذره مس	۳۰/۰۰±۱/۸۷*	۴۲/۶۰±۲/۰۷*	۱۶۹/۲۳±۸/۲۶*
P-value	P<۰/۰۰۱	P<۰/۰۰۱	P<۰/۰۰۱

شمارش سلول‌ها ۱۵ روز پس از اخرین تزریق انجام شد. یافته‌ها به‌صورت میانگین ± انحراف معیار نشان داده شده است.
سطح احتمال (P<۰/۰۰۱) معنی‌دار در نظر گرفته شده است.
* اختلاف معنی‌دار با گروه کنترل.

بحث و نتیجه‌گیری

نتایج حاصل از بررسی آسیب‌های هیستوپاتولوژیک بافت بیضه با تزریق نانوذره اکسید مس، طیف متفاوتی از آسیب‌های بافتی مانند بدشکلی و کاهش تراکم رده‌های مختلف سلول‌های جنسی و سلول‌های سرتولی را نشان داد؛ به گونه‌ای که تجزیه و تحلیل آماری حاصل از شمارش سلول‌های جنسی، این مشاهدات را تأیید کرد.

فرضیه‌ای وجود دارد که نانو ذرات با اندازه کوچک قادر به نفوذ از سد خونی – بیضه‌ای هستند و طبق فرضیه '*elevator door*' بعد از مواجهه با نانو ذرات به‌دلیل ایجاد یک پاسخ التهابی اندازه شکاف سد خونی– بیضه‌ای بزرگتر می‌شود. به‌همین دلیل نانوذرات کوچکتر می‌توانند از سد عبور کنند (Lan *et al*., 2007).

کاهش قابل توجهی در غلظت اسپرم، زنده ماندن و تحرک، احتمال عوارض جانبی مس و نانوذرات آن در باروری مردان نشان داده شده است (Roychoudhury *et al*., 2008, 2010; Kalirawana al., 2018). باروری در حضور مس و نانوذرات مس به‌طور معنی‌داری تحت تأثیر قرار گرفته است؛ بویژه کاهش ظرفیت تولید مثل در مردان در تعدادی از مطالعات گزارش شده است (Roychoudhury *et al*., 2008, 2010; Chen *et al*., 2006). تعداد سلول‌های سرتولی یکی از مهمترین عوامل تعیین‌کننده میزان تولید اسپرم است. بنابراین، افرادی با تعداد سلول سرتولی بیشتر، سلول‌های جنسی بیشتری در بیضه تولید می‌کنند (Hess *et al*., 2008). بنابراین، با توجه به تحقیقات Mohseni *et al*. (2015) اثر مخدوش‌کننده بر اسپرماتوژنز با تغییراتی که در کارکرد جمعیت سلول سرتولی به‌وجود می‌آید، می‌تواند فرایند اسپرماتوژنز را تحت‌الشعاع قرار دهد. همان‌طورکه در تحقیق اخیر، سلول‌های سرتولی به‌علت نفوذ نانوذرات اکسید مس دچار تخریب شدند و مورفولوژی طبیعی نداشتند و در برخی لوله‌ها به‌وضوح توقف اسپرماتوژنز رخ داد؛ به‌طوری که تقریباً هیچ اسپرماتید و اسپرم تمایزیافته‌ای موجود نبود.

این یک نظریه اثبات شده است که رادیکال‌های آزاد اکسیژن (Reactive oxygen species, ROS) نقش بسیار حیاتی در متابولیسم سلولی، هموستازی و پیام‌رسانی ایفاء می‌کنند. مواجهه با نانو ذرات تعادل بین تولید ROS سلولی و سم‌زدایی را بر هم می‌زند (Mohseni *et al*., 2015). یکی از تظاهرات مهم استرس اکسیداتیو در سلول‌ها، پراکسیداسیون لیپیدهای غشایی یا (Lipid peroxidation, LPO)

است که شامل واکنش‌های تخریب و تشکیل مجدد پیوندهای دوگانه در اسیدهای چرب غشاء، تخریب ساختار غشاء، کاهش قدرت تحرک، مهار فعالیت‌های آنزیمی و ایجاد شکستگی در ساختار DNA و مرگ سلولی است (Mohseni *et al*., 2015). در سلول‌های زنده ذرات مس به‌عنوان کاتالیزور در تولید رادیکال‌های سوپراکسید، رادیکال‌های هیدروکسیل و پراکسید هیدروژن عمل می‌کند (Bremner, 1998; Kadiiska *et al*., 1993) که می‌تواند باعث آسیب اکسیداتی شود (Gaetke & Chow, 2003). از طرفی، افزایش آسیب اکسیداتیو باعث آسیب به لیپیدها، پروتئین‌ها و DNA می‌شود (Luo *et al*., 2014). بنابراین، نانوذرات اکسید مس احتمالاً با استرس اکسیداتیو باعث پراکسیداسیون لیپیدهای غشایی شده و اختلالاتی در بافت بیضه ایجاد کرده‌اند.

در بررسی کمی سلول‌های جنسی با توجه به کاهش تمام رده‌های سلولی سلول‌های جنسی از جمله اسپرماتوگونی، اسپرماتوسیت، اسپرماتید و اسپرم در تمام دوزها، معتقدند که مس، اثرات سمی مستقیم روی سلول‌های تولیدکننده استروئید در غده فوقانی (هیپوفیز و هیپوتالاموس) و بیضه‌ها دارد. افت در تعداد سلول‌های اسپرم در مطالعه اخیر ممکن است اثر بیش از حد تستوسترون بوده باشد. مس احتمالاً با نقش مهارکنندگی بر کورتیکوسترون، تأثیر گلوکوکورتیکوئیدها بر کاهش سطح GnRH را حذف کرده است (Suter *et al*., 1985). بنابراین، سطح سرمی تستوسترون افزایش می‌یابد (Ringstrom *et al*., 1985). تستوسترون در مقادیر بالاتر می‌تواند باعث سرکوب تولید اسپرم و همچنین ترشح هورمون‌های هیپوتالاموس درگیر در استروئیدوژنز باشد (Ng & Liu, 1990). برخی شواهد در مورد اثر نانوذرات بر سلول‌های بنیادی اسپرماتوگونی نشان داده است که نانوذرات می‌توانند باعث کاهش تکثیر سلولی در این سلول‌ها شود (Braydich *et al*., 2012). همچنین همان‌گونه که اشاره شد احتمالاً نانوذرات اکسید مس با داشتن چندین حالت اکسیداتیو، از طریق تنظیم و تأثیر بر استرس‌های اکسیداتیو بیضه‌ای و تولید رادیکال‌های آزاد به‌طریق وابسته به دوز بر کیفیت اسپرم و سلول‌های جنسی تأثیر گذاشته و منجر به کاهش رده‌های مختلف سلول جنسی شده است.

نتایج این تحقیق نشان داد که نانوذرات اکسید مس در دوزهای ۱۰، ۲۰، ۳۰ میلی‌گرم بر کیلوگرم باعث تخریب ساختار بافتی بیضه شده و تمایز و تراکم رده‌های مختلف سلول‌های جنسی را در لوله‌های اسپرم‌ساز کاهش داده است که این کاهش وابسته به دوز بود، اما به‌دلیل عدم مرگ و میر موش‌ها بعد از ۱۵ روز و احتمال بهبود موش‌ها بعد از این مدت، پیشنهاد می‌شود اثرات نانوذرات اکسید مس در بازه زمانی طولانی‌تری مورد تحقیق قرار گیرد.

REFERENCES

Braydich-Stolle, L.K.; Lucas, B.; Schrand, A.; Murdock, R.C.; Lee, T.; Schlager, J.J., *et al*. (2010). Silver nanoparticles disrupt GDNF/Fyn kinase signaling in spermatogonial stem cells. Toxicological sciences; 116(2):577-89.

Bremner, I. (1998). Manifestations of copper excess. Am J Clin Nutr; 67: 1069-1073.

Carlson, C.; Hussain, S. M.; Schrand, A. M.; *et al*. (2008). Unique cellular interaction of silver nanoparticles: sized dependent generation of reactive oxygen spacies.J phys chem B; 112 (43): 13608-19.

Chen, Z.; Meng, H.; Xing, G.; Chen, C.; Zhao, Y.; Jia, G.; *et al*. (2006). Acute toxicological effects of copper

nanoparticles in vivo. Toxicol Lett; 163: 109-120.

Forgacs, Z.; Massanyi, P.; Lukan, N.; Somosy, Z. (2012). Reproductive toxicology of nickel-review. J Environ Sci Health A Tox Hazard Subst Environ Eng; 47: 1249-1260.

Gaetke, L. M.; Chow, C. K. (2003). Copper toxicity, oxidative stress, and antioxidant nutrients. Toxicology; 189: 147-163. [PubMed: 12821289].

Genan, A.; al Bairuty, G. A.; Mohammad, N.; Taha, M. N. (2016). Effects of copper nanoparticles on reproductive organs of male albino rats. International Journal for Sciences and Technology; 17-24.

Hess, R. A.; Renato, d. e.; Franca, L. (2008). Spermatogenesis and cycle of the seminiferous epithelium. Adv Exp Med Biol; 636: 1-15.

Hoover, M. D.; Stefaniak, A.B.; Day, G.A.; Geraci, C. L. (2007). Exposure assessment considerations for nanoparticles in the workplace. National institute for occupational safty and health: 71-81.

Jesse, B.; Mary, R, L. (2004). Maintaining copper homeostasis regulation of copper trafficking proteins in response to copper deficiency or overload. J Nutr Biochem, 15, 316-22.

kalirawana, t.; sharma, p.; joshi, s. c. (2018). Reproductive Toxicity of Copper Nanoparticles in Male Albino Rats. Int J Pharma Res Health Sci; 6 (1). 2258-63.

Lan, Z.; Yang, W. X. (2012). Nanoparticles and spermatogenesis: how do nanoparticles affectspermatogenesis and penetrate the blood-testis barrier. Nanomedicine; 7(4): 579-96.

Luo, C.; Li, Y.; Yang, L.; Zheng, Y.; Long, J.; Jia, J.; *et al*. (2014). activation of erk and p53 regulates copper oxide nanoparticle-induced cytotoxicity in keratinocytes and fibroblasts. int j nanomed; **9**: 4763-4772.

Mamonova, M. D.; Matasovb, I. V.; Babushkinaa, O. E.; Losevc, Y. G.; Chebotarevad, E.V.; Gladkovaa.; *et al*. (2013). Study of Physical Properties and Biological Activity of Copper Nanoparticles Nanotekhnologi; 8(5–6): 303-308.

Mohseni, K.; Mirzamohamadi, M.; Sohrabi, D. (2015). The Effect of the Molybdenum trioxide (MoO3) nanoparticles on histological changes of testis and spermatogenesis process in adult male Wistar rats. AMUJ; 17(93): 64-74.

Ng, T. B.; Liu, W. K. (1990). Toxic effect of heavy metals on cells isolated from the rat adrenal and testis. In Vitro Cell Dev Biol; 26: 24-28.

Ringstrom, S. J.; Schwartz, N. B. (1985). Cortisol suppresses the LH, but not the FSH response to gonadotropin–releasing hormone after orchidectomy. Endocrinology; 116(1): 472-474.

Roychoudhury, S.; Slivkova, J.; Bulla, J.; Massanyi, P. (2008). Copper administration alerts fine parameters of spermatozoa motility in vitro. Folia Veterinaria; 52: 64-68

Roychoudhury, S.; Massanyi, p.; Bulla, j.; Choudhury, M. d.; Straka, L.; Lukac, N., *et al*. (2010). In vitro copper toxicity on rabbit spermatozoa motility, morphology and cell membrane integrity. J Environ Sci Health A Tox Hazard Subst Environ Eng; 45: 1482-1491.

Roychoudhury, S.; Nath, S.; Massanyi, P.; Stawarz, R.; Kacaniova, M.; Kolesarova, A (2016). Copper-Induced Changes in Reproductive Functions: In Vivo and In Vitro Effects. Physiol. Res, 65, 11-22.

Seyedalipour, B.; Barimani, N., Badoei-Dalfard, A. (2016) Evaluating of serum biochemical biomarker and liver histopathological changes in NMRI mice following exposure to copper oxide nanoparticle. Razi Journal of Medical Sciences; 23(146): 75-82.

Seyedalipour, B.; Barimani, N.; Hoseini, S. M. (2015). Embryonic malformations

following exposure to copper oxide nanoparticles in Mus musculus. J Shahrekord Univ Med Sci; 17(5): 23-32.

Sizova, E.; Miroshnikov, S.; Polyakova, V.; Gluschenko, N.; Skalny, A (2012). Copper Nanoparticles asModulators of Apoptosis and Structural Changes in Tissues. J Biomater Nanobiotechnol; 3: 97-104.