

## Comparative histomorphology of cartilage tissue of vertebral column with dorsal fin in Persian sturgeon (*Acipenser persicus*)

## مقایسه ساختار بافتی غضروف ستون فقرات با باله پشتی در تاسماهی ایرانی (*Acipenser persicus*)

Torab Ghanbari<sup>1</sup>, Rahim Abdi<sup>2\*</sup>,  
Mahmood Bahmani<sup>3</sup>, Rezvanollah Kazemi<sup>4</sup>,  
Ahmad Savari<sup>5</sup>

1. Instructor, Department of Marine Biology, Faculty of Marine Science, Khoramshahr Marine Science and Technology University, Iran
  2. Assistant Professor, Department of Marine Biology, Faculty of Marine Science, Khoramshahr Marine Science and Technology University, Iran
  3. Associate Professor, Department of Physiology and Histology, Dr Dadman International Sturgeon Research Institute of Rasht, Iran
  4. Associate Professor, Department of Physiology and Histology, Dr Dadman International Sturgeon Research Institute of Rasht, Iran
  5. Professor, Department of Marine Biology, Faculty of Marine Science, Khoramshahr Marine Science and Technology University, Iran
- (Received: Apr. 22, 2012 - Accepted: Nov. 27, 2016)

تراب قنبری<sup>۱</sup>، رحیم عبدی<sup>۲\*</sup>، محمود بهمنی<sup>۳</sup>،  
رضوان الله کاظمی<sup>۴</sup>، احمد سواری<sup>۵</sup>

۱. مربی، گروه بیولوژی دریا، دانشکده علوم دریایی و اقیانوسی، دانشگاه علوم و فنون دریایی خرمشهر
  ۲. استادیار، گروه بیولوژی دریا، دانشکده علوم دریایی و اقیانوسی، دانشگاه علوم و فنون دریایی خرمشهر
  ۳. دانشیار، بخش فیزیولوژی و بافت‌شناسی، انیستیتو تحقیقات بین‌المللی ماهیان خاویاری دکتر دادمان رشت
  ۴. دانشیار، بخش فیزیولوژی و بافت‌شناسی، انیستیتو تحقیقات بین‌المللی ماهیان خاویاری دکتر دادمان رشت
  ۵. استاد، گروه بیولوژی دریا، دانشکده علوم دریایی و اقیانوسی، دانشگاه علوم و فنون دریایی خرمشهر
- (تاریخ دریافت: ۱۳۹۱/۰۲/۰۷ - تاریخ تصویب: ۱۳۹۵/۰۹/۰۷)

### ABSTRACT

In this study cartilage tissue of vertebral column and dorsal fin of 40 days, 70 days, one and 4 years old of Persian sturgeon after preparation were fixed in buen fixative. Then rutin procedure of histologicql examination done and paraffin blocks cut at 6 microne and then stained with H&E, Safranin-O and Verhoff staining. In photomicrographs were compared cell structure and compounds of substance grounds in cartilage tissues. It showed that perichondrium layer of dorsal fin was more advanced from perichondrium layer of vertebral column and their mixture were different. Microscopic masurement of two cartilage tissue showed the cells of dorsal fin were larger than the cells of vertebral column but in cells number, decrised with physiological maturation. Comparative study of volume of extracellular matrix and number of isogenous groups by SPSS software showed that growth of cartilage tissue of vertebral column was interstitial but in dorsal fin was appositional.

**Keywords:** Cartilage tissue, Vertebral column, Dorsal fin, *Acipenser persicus*.

### چکیده

جهت مطالعه حاضر از بافت غضروف ستون فقرات و باله پشتی تاسماهی ایرانی در مراحل ۴۰ روزه (قبل از رهاسازی)، ۷۰ روزه (زمان رهاسازی) یکساله و چهارساله نمونه‌های ۵ میلی‌متری تهیه و در فیکساتیو بوئن قرار داده شدند. سپس سایر مراحل رایج بافت‌شناسی انجام و از بلوک‌های پارافینی برش‌هایی به ضخامت ۶ میکرون تهیه شد. در نهایت برای مطالعات بافت‌شناسی از رنگ‌آمیزی‌های هماتوکسیلین-اوتوزین، سافرانین-او و ورهوف استفاده گردید. پس از تهیه فتومیکروگراف‌های لازم بخش‌های مختلف بافت غضروف باله پشتی و ستون فقرات را مشخص کرده و از نظر ساختار سلولی و ترکیبات ماده زمینه‌ای مقایسه گردیدند که مشخص شد لایه پری کندریوم غضروف باله پشتی ضخیم‌تر از پری کندریوم غضروف ستون فقرات تاسماهی ایرانی بوده و ترکیبات این لایه در این دو نوع غضروف با هم متفاوت می‌باشند. در اندازه‌گیری‌های میکروسکوپی مشخص گردید که سلول‌های غضروفی باله پشتی از سلول‌های غضروفی ستون فقرات بزرگ‌تر می‌باشند. بررسی‌های مقایسه‌ای حجم ماتریکس خارج سلولی و تعداد گروه‌های ایزوژنیک با استفاده از نرم‌افزار SPSS در غضروف باله پشتی و ستون فقرات تاسماهی ایرانی حاکی از آن بود که رشد غضروف ستون فقرات بیشتر از نوع درون بافتی و رشد غضروف باله پشتی بیشتر از طریق تمایز سلول‌های پری کندریومی و سلول‌های جوان غضروفی می‌باشد.

**واژه‌های کلیدی:** بافت غضروف، ستون فقرات، باله پشتی، تاسماهی ایرانی.

## مقدمه

راسته تاسماهیان شامل دو خانواده و ۲۷ گونه می‌باشد (Hatef *et al.*, 2010). در حال حاضر دریاچه خزر و حوضه آبریز آن دارای ۱۰ جمعیت بزرگ از ۶ گونه تاسماهیان می‌باشد (Sheibani & Betyar, 2011) که ۵ گونه آن شامل تاسماهی ایرانی، تاسماهی روسی، فیل ماهی، ازون برون و شیپ در دریای خزر و یک گونه به نام استرلیاد در رودخانه‌ها زیست می‌کند و وارد آب‌های شور دریای خزر نمی‌گردد (Lukyanenko *et al.*, 1999). قره برون یکی از مهمترین ماهیان خاویاری است که بومی حوضه جنوبی دریای خزر می‌باشد (Ovissipour *et al.*, 2009). این ماهی به‌طور طبیعی برای تخم‌ریزی وارد رودخانه‌های کورا، ولگا و اورال می‌شود (Holchik, 1989). جنس نر تاسماهی ایرانی در سن ۸ سالگی و جنس ماده آن در سن ۱۲ سالگی به بلوغ می‌رسد (Lucas & Baras, 2001). تاسماهی ایرانی از زیر رده ماهیان غضروفی- استخوانی بوده و اسکلت داخلی آنها عمدتاً غضروفی می‌باشد. بافت غضروف از ماتریکس خارج سلولی و کندروبلاست‌ها و کندروسیت‌ها تشکیل شده است. ترکیب و تغییرات تدریجی ماتریکس به فعالیت زیستی کندروسیت‌ها وابسته است (Wilson *et al.*, 2005) و در نتیجه احتیاجات عملکردی متفاوت، غضروف‌های شفاف، الاستیک و فیبرو پدید آمده است. غضروف هیالین متداول ترین شکل بافت غضروف است که محتوی کلاژن نوع ۲ می‌باشد. غضروف الاستیک با قابلیت انحنای پذیری، علاوه بر کلاژن نوع ۲ دارای فیبرهای الاستیک نیز می‌باشد. غضروف فیبرو محتوی شبکه متراکمی از کلاژن نوع ۱ می‌باشد. غضروف الاستیک بسیار انعطاف‌پذیرتر از غضروف شفاف بوده و فیبرهای الاستیک در آن قابل تشخیص می‌باشد (Light, 2004). تکامل بافت غضروف با دو فرآیند رشد درون‌بافتی که با تقسیم میتوزی کندروسیت‌ها و رشد

خارجی ناشی از تمایز سول‌های پریکوندریومی انجام می‌گیرد (Junquera, 1995). ماهیان دارای غضروف‌های تخصص یافته متنوعی هستند که تا حدی با مهره‌داران عالی فرق دارند. اسکلت ماهیان، از استخوان و غضروف تشکیل شده است که توسط وترها و رباط‌ها به هم متصل می‌گردند. بافت غضروف از کندروسیت‌ها و ماده زمینه غضروفی تشکیل شده است که دارای پوششی به نام پری‌کندریوم می‌باشد (Takashima & Hybaya, 2000). هدف مطالعه حاضر بررسی روند تغییرات بافت‌شناسی و رشد سلولی بافت غضروف در دوران مختلف زندگی تا بلوغ فیزیولوژیک و مقایسه بافت‌شناسی غضروف ستون فقرات و باله پشتی بوده و نتایج حاصل از این مطالعه اطلاعات بافت‌شناختی پایه‌ای از بافت غضروف تاسماهی ایرانی را ارائه خواهد داد.

## مواد و روش‌ها

جهت مطالعه حاضر از بافت غضروف ستون فقرات و باله پشتی تاسماهی ایرانی ۴۰ روزه (قبل از رهاسازی)، ۷۰ روزه (زمان رهاسازی) یکساله و چهارساله پرورشی تهیه شده از مرکز بین‌المللی ماهیان خاویاری دکتر دادمان رشت به تعداد ۱۰ عدد از هر گروه پس از بیهوشی نمونه‌های ۵ میلی‌متری تهیه و جهت فیکس شدن در محلول بوئن قرار داده و به آزمایشگاه بافت‌شناسی انیستیتو تحقیقات این مرکز منتقل شدند. نمونه‌ها پس از گذشت ۲۴ ساعت از بوئن خارج و برای از بین بردن بقایای رنگ زرد فیکساتیو چندین بار در الکل ۷۰٪ شستشو داده و سپس سایر مراحل معمول بافت‌شناسی مانند پاساژ بافت انجام شد. ودر نهایت از بلوک‌های پارافینی برش‌هایی به ضخامت ۶ میکرون توسط میکروتوم Leitz 1512 ساخت آلمان تهیه گردیدند (Witten & Huysseune, 2012). برای رنگ‌آمیزی مقاطع بافتی از روش‌های هماتوکسیلین-ئوزین، سافرانین-

ماده زمینه‌ای رنگ گرفت که نشان‌دهنده این بود که غضروف ستون فقرات از نوع شفاف می‌باشد. همچنین ماده زمینه‌ای بافت غضروف ستون فقرات تاسماهی ایرانی به شکل کاملاً همگن و فاقد دستجات فیبری دیده شد (شکل ۱، D) که این امر نیز حاکی از هیالین بودن بافت غضروف ستون فقرات تاسماهی ایرانی است. بافت غضروف باله پستی تاسماهی ایرانی نیز از پری‌کندریوم، کندروبلاست و کندروسیت تشکیل شده بود (شکل ۲). اندازه گیری لایه‌ی پریکوندریوم در غضروف ستون فقرات و باله پستی در مراحل مختلف با یکدیگر اختلاف معناداری را نشان داد ( $P < 0.05$ ) و لایه پری کوندریوم غضروف باله پستی به نسبت پری کوندریوم بافت غضروف ستون فقرات تاسماهی ایرانی ضخیم‌تر دیده شد (نمودار ۱). که نشان‌دهنده نقش بیشتر این لایه در رشد غضروف باله پستی تاسماهی ایرانی است بدین صورت که رشد خارج غضروفی باله پستی به نسبت از رشد خارج غضروفی بافت غضروف ستون فقرات تاسماهی ایرانی بیشتر است. کندروبلاست‌های غضروف باله پستی به شکل گرد یا کشیده و فاقد لاکونا در مناطق اطراف و نزدیک پریکوندریوم مشاهده شدند (شکل ۲، C1). شمارش سلولی کندروبلاست‌ها و کندروسیت‌ها در واحد سطح و اندازه‌گیری مساحت و قطر بزرگ این سلول‌ها در بافت غضروف باله پستی و ستون فقرات تاسماهی ایرانی با یکدیگر اختلاف معناداری را نشان داد ( $P < 0.05$ ). همچنین در مطالعات میکروسکوپی میکروگراف‌ها مشاهده گردید که تعداد این سلول‌ها در بافت غضروف ستون فقرات تاسماهی ایرانی بیش از بافت غضروف باله پستی بوده ولی سلول‌های غضروفی باله پستی از سلول‌های غضروفی ستون فقرات تاسماهی ایرانی بزرگتر دیده گردید (نمودار ۳). کندروسیت‌ها به شکل تقریباً گرد و هسته‌ای مدور و لاکونای معین تشخیص داده شدند (شکل ۲، C2). تعداد کمی از کندروسیت‌های هم منشأ در غضروف باله پستی تاسماهی ایرانی شمارش شده و تفاوت تعداد این گروه‌ها در غضروف باله پستی و بافت غضروف ستون فقرات اختلاف معناداری داشتند ( $p < 0.05$ ) که نشان‌دهنده این مطلب است که رشد

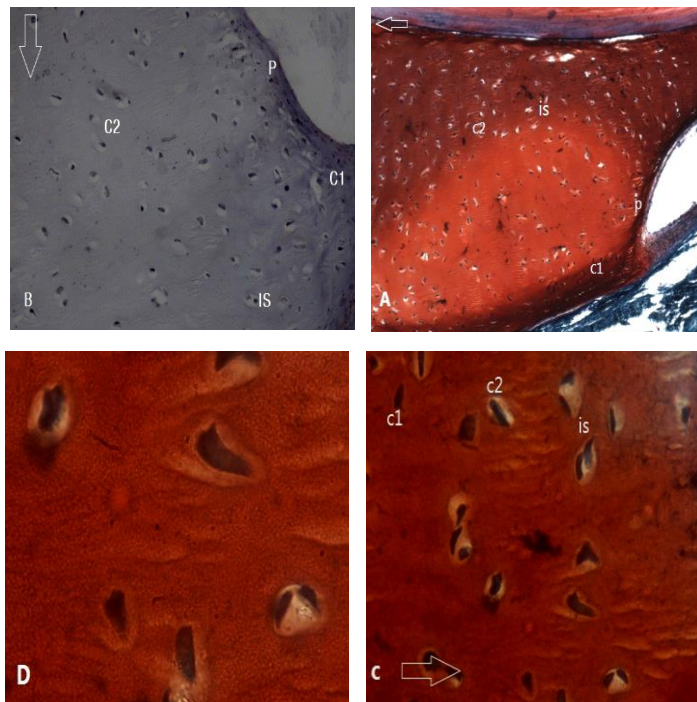
او و ورهوف استفاده گردید. پس از طی مراحل مونته کردن لام‌های تهیه شده توسط میکروسکوپ نوری Nikon E-600 ساخت ژاپن مورد مطالعه قرار گرفته و فوتومیکروگراف‌های لازم تهیه گردیدند. شاخص‌های مورفوسیتولوژی بافت غضروف ستون فقرات و باله پستی با استفاده میکروسکوپ نوری مجهز به نرم‌افزار Biocom با استفاده از ده میدان میکروسکوپی مطالعه و مقایسه در محیط نرم‌افزار SPSS انجام گرفت (Willems *et al.*, 2012).

## نتایج

مطالعات میکروسکوپی بافت غضروف ستون فقرات تاسماهی ایرانی نشان داد که این بافت از قسمت‌های مختلف به نام‌های پریکوندریوم، کندروبلاست و کندروسیت تشکیل شده است (شکل ۱). همچنین پریکوندریوم غضروف ستون فقرات به شکل غلاف بسیار نازکی که سلول‌های غضروفی را احاطه کرده بود مشاهده گردید (شکل ۱، P). کندروبلاست‌ها در مجاورت پری کوندریوم اغلب بیضی شکل بوده ولی به صورت چند وجهی نیز لابلای سلول‌های بیضی‌شکل دیده شدند که هر دوی آنها فاقد لاکونا تشخیص داده شدند (شکل ۱، C1). کندروسیت‌ها نیز سلول‌هایی به شکل تقریباً گرد با هسته مرکزی و دارای لاکونای مشخص مشاهده گردیدند (شکل ۱، C2). اینها به صورت فردی و گروه‌های چندتایی در بخش میانی بافت غضروف ستون فقرات دیده شدند (شکل ۱، is). در بررسی مقاطع مختلف تعداد قابل توجهی از گروه‌های ایزوژنیک مشاهده شد. تعداد زیاد کندروسیت‌های هم منشأ حاکی از رشد درون بافتی در غضروف ستون فقرات بود. تعداد گروه‌های ایزوژنیک در غضروف ستون فقرات در مراحل متفاوت اختلاف معنی‌داری را نشان داد ( $p < 0.05$ ) که بویژه در مورد نمونه‌های بافتی ماهیان چهل روزه و چهار ساله نشان‌دهنده این مطلب بود که در تاسماهی چهل روزه رشد درون بافتی بسیار بیشتر از تاسماهی چهار ساله بوده است (نمودار ۲). در رنگ‌آمیزی سافرانین-او ماتریکس کناری شدیدتر از

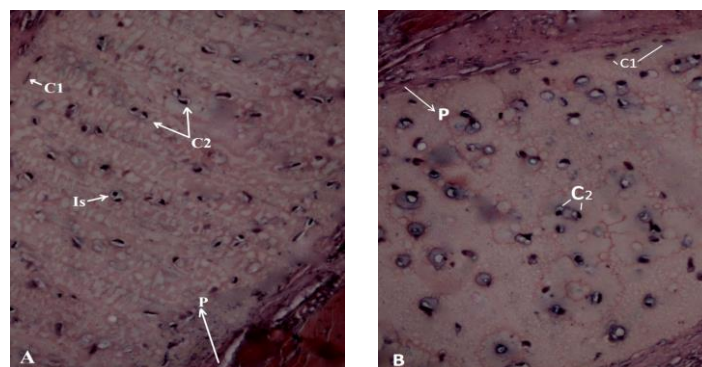
خارج سلولی تشکیل شده است (شکل ۲). همچنین ماده زمینه‌ای غضروف باله پشتی نسبت به ماده زمینه‌ای بافت غضروف ستون فقرات ساختاری ناهمگن و آشفته‌تری را نشان داد که از خصوصیات غضروف الاستیک می‌باشد.

درون بافتی در غضروف باله پشتی به نسبت کمتر است. شمارش میکروسکوپی آنها حاکی از کاهش تدریجی در تعداد گروه‌های ایزوژنیک بود. مشاهده فتومیکروگراف‌ها مؤید این مطلب بود که بیش از ۵۰ درصد از حجم غضروف باله پشتی تاسماهی ایرانی از ماده زمینه‌ای



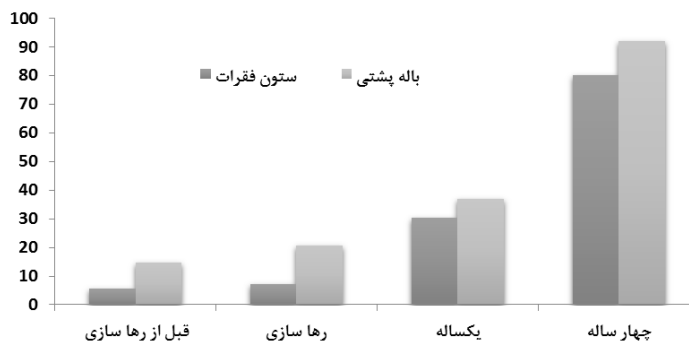
شکل ۱. مقطع عرضی بافت غضروف ستون فقرات تاسماهی ایرانی یکساله (*Acipenser persicus*)

(A)  $\times 100$  Safranin O; (B)  $\times 200$  H&E; (C)  $\times 400$  Safranin O; (D)  $\times 1000$  Safranin O, پری کندریوم . C1، کندروبلاست. C2، کندروسیت. is، گروه‌های ایزوژنیک. سلول‌های غضروفی ستون فقرات به وفور در مقاطع بافتی دیده شدند (A). که توسط پری کندریوم دو لایه احاطه شده بودند (B). تعداد زیادی از سلول‌های غضروفی ستون فقرات به صورت هم منشا در ماده‌ی زمینه‌ای همگن و یکنواخت این بافت مشاهده شدند (C&D).

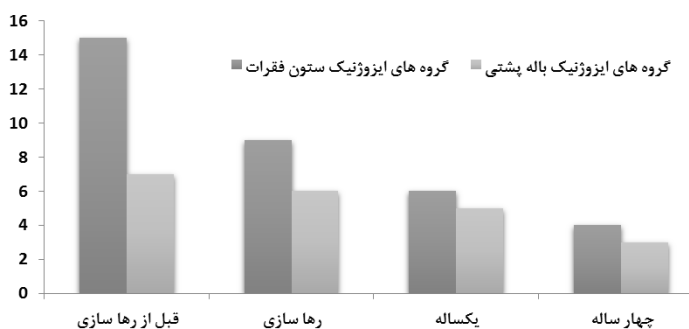

شکل ۲. مقطع عرضی بافت غضروف باله پشتی تاسماهی ایرانی یکساله (*Acipenser Persicus*)  $\times 200$  verhoeff

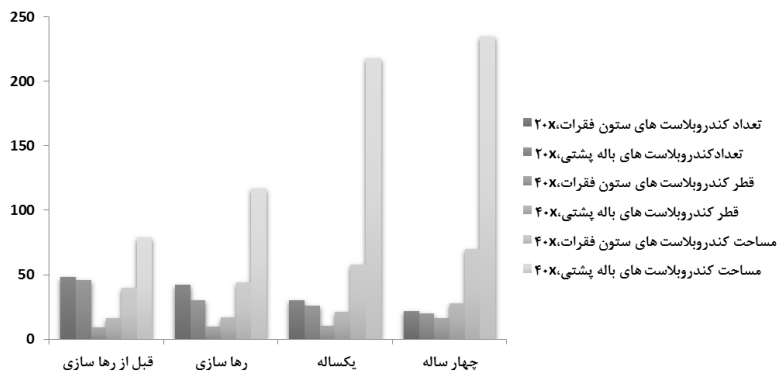
P، پری کندریوم . C1، کندروبلاست. C2، کندروسیت. is، گروه‌های ایزوژنیک. لایه‌ی پری کندریوم بشکل غلافی در اطراف کندروبلاست‌ها و کندروسیت‌های منفرد و تعداد کمی از کندروسیت‌های هم منشاء مشاهده گردید (A) تعداد سلول‌های بافت غضروف باله پشتی تاسماهی ایرانی نسبت به ماده زمینه‌ای ناهمگن اطراف آن در تعادل دیده نشد (B).



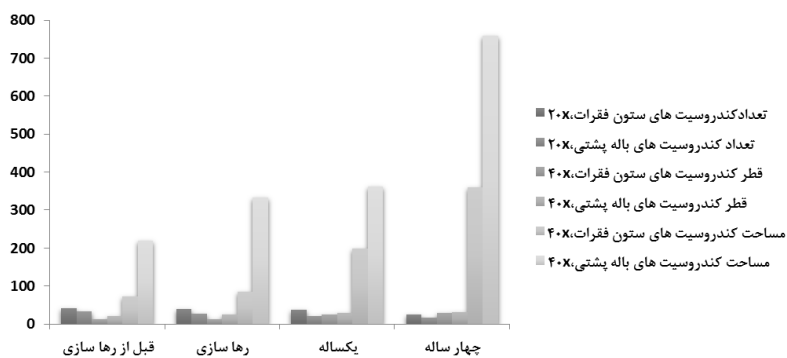
نمودار ۱. اندازه گیری پری کندریوم بر حسب میکرومتر ۲۰×



نمودار ۲. تعداد گروه‌های ایزوژنیک در ده میدان میکروسکوپی



نمودار ۳. مقایسه کندروبلاست‌های بافت غضروف ستون فقرات و باله پشته تاسماهی ایرانی (*Acipenser Persicus*)



نمودار ۴. مقایسه کندروسیت‌های بافت غضروف ستون فقرات و باله پشته تاسماهی ایرانی (*Acipenser Persicus*)

## بحث و نتیجه‌گیری

در مطالعه میکروسکوپی بافت غضروف تاسماهی ایرانی مشخص گردید که پری کندریوم بافت غضروف باله پستی تاسماهی ایرانی ضخامت بیشتری نسبت به غضروف ستون فقرات داشت، که نشان‌دهنده این امر است که رشد خارجی در غضروف باله پستی بیشتر از رشد خارجی غضروف ستون فقرات است که با یافته سایر محققین که بر روی دیگر گونه‌ها گزارش گردید مطابقت دارد (Hatef et al., 2010). بر اساس مطالعات Huggenberger et al. (2006) مشخص گردید که بافت غضروفی پوزه (*Physter macrocephalus*) از سلول‌های گرد که به صورت فردی یا گروهی در مرکز و سلول‌های کشیده‌تر در اطراف تشکیل شده و ماتریکس خارج سلولی آنها به شکل همگن تقریباً ۵۰ درصد از حجم غضروفی را پر کرده است. همچنین مشاهده کردند که پریکندریوم در این بافت به مقدار کمی تکامل یافته است که خود گویای رشد درون‌بافتی غضروف می‌باشد که در مطالعه اخیر نیز گزارش گردید. همچنین کندروبلاست‌هایی بیضوی و فاقد لاکونا در نزدیکی پری کندریوم گونه مورد مطالعه مشاهده گردید و کندروسیت‌ها نیز به اشکال کشیده یا گرد دارای لاکونا دیده شدند که در مطالعه بر روی سایر گونه‌ها نیز گزارش گردید (Yuehwei et al., 2003). در مقاطع بافتی غضروف ستون فقرات تعداد گروه‌های ایزوژنیک بیشتر از غضروف باله پستی دیده شد که مؤید این مطلب بود که رشد درون‌بافتی در غضروف ستون فقرات بیشتر از غضروف باله پستی است. مطالعات ساختار بافتی غضروف در سایر موجودات توسط باغبان اسلامی‌نژاد و همکاران در سال ۱۳۸۶ نشان داد که پری کندریوم توده سلول‌های غضروفی با مرفولوژی گرد و بیضی را از خارج احاطه کرده بود. (Yang et al., 2004) بیان داشتند که تنها سلول‌های موجود در بافت غضروف کندروسیت‌ها هستند که توسط

ماتریکس خارج سلولی متشکل از فیبریل‌های کلاژن و مولکول‌های پروتئوگلیکان در بر گرفته هستند. پژوهش‌های Huggenberger et al. (2006) بر روی بافت غضروف الاستیک سقف بینی (*Physter macrocephalus*) نشان داد که ترکیب و ساختار این بافت متفاوت از بافت غضروف پوزه بوده و در بافت سقف بینی کندروسیت‌ها بیشتر به صورت انفرادی مشاهده شدند و گروه‌های ایزوژنیک کمتری را مشاهده کردند. همچنین این محققین در مطالعات دیگر بیان داشتند که ماتریکس خارج سلولی غضروف سقف بینی بیشتر از ۵۰ درصد از حجم بافت را به خود اختصاص داده و دستجات فیبرهای الاستیک در اطراف و نزدیک پری کندریوم بیشتر از دستجات فیبر مرکزی است. در این پژوهش کندروبلاست‌ها و کندروسیت‌های غضروف باله پستی بزرگ‌تر از سلول‌های غضروفی ستون فقرات دیده شدند. همچنین در مقایسه با مطالعات Huggenberger et al. در این مطالعه مشخص گردید که نسبت ماده زمینه‌ای به سلول‌های غضروفی در غضروف ستون فقرات کمتر از غضروف باله پستی می‌باشد.

## نتیجه‌گیری کلی

در مطالعه حاضر مشخص گردید که ساختار بافتی و سلولی کندروبلاست‌ها و کندروسیت‌ها در واحد سطح و اندازه‌گیری مساحت و قطر این سلول‌ها در بافت غضروف باله پستی و ستون فقرات تاسماهی ایرانی با دیگر گونه‌های مطالعه شده توسط سایر محققین دارای شباهت‌ها و اختلافاتی بوده که به آنها پرداخته شده است.

## سپاسگزاری

از مرکز بین المللی ماهیان خاویاری دکتر دادمان رشت به جهت همکاری صمیمانه در تهیه نمونه‌ها، تشکر و قدردانی می‌گردد.

## REFERENCES

- Baghebaneslaminejad, MR.; Taghiyar, L.; Piryaii, A.; (2007). Study of cartilage structure of mezanshim steam cells in rat compare to costal hyaline cartilage. *Journal of medical science*; 19: 23-30.
- Hatef, A.; Alavi, SM.; Novairi, SB.; poorbagher, H.; Alipour, AR.; Pourkazemi, M.; Linhart, O.; (2010). Morphology and fine Structure of *Acipenser Persicus* (Acipenseridae; Chondrostei) Spermatozoon. Inter-Species comparison in Acipenseriformes. *Animal Reproduction Science*; 23: 1-28.
- Huggenberger, S.; Ridgway, SH.; Oelschlager, HA.; Kirschenbauer, I.; Vogl, TJ.; Klima, M.; (2006). Histological analysis of the nasal roof Cartilage in neonate Sperm Whale (*Physter macrocephalus*-Mammalia. Odontoceti). *Zoologischer Anzeiger*; 244: 229-238.
- Holcik, J.; (1989). *The Freshwater Fishes of Europe*. Aula-Verlag GmbH, Wiesbaden Verlag fur Wissenschaft und Forschung; 345-365
- Huggenberger, S.; Ridgway, SH.; Oelschlager, HA.; Kirschenbauer, I.; Vogl, TJ.; Klima, M.; (2006). Histological analysis of the nasal roof Cartilage in neonate Sperm Whale (*Physter macrocephalus*-Mammalia. Odontoceti). *Zoologischer Anzeiger*; 244: 229-238.
- Junquera, J.; (1995). *Basic Histology*. Traslated by Sadeghi A, Askari M. Iran Medical Institute press; 164- 173.
- Light, D.; (2004). *Cell, Tissue and Skin*. Chelsea House; 81-83.
- Lukyanenko, VI.; Vasilev, AS.; Lukyanenko, VV.; Khabarov, MV.; (1999). On the increasing threat of extermination of the unique caspian sturgeon population and the urgent measures required to save them. *Journal of Applied Ichthyology*; 5: 99-102.
- Lucas, MC.; Baras, E.; (2001). Migration of freshwater. University of Durham, UK; 146p
- Ovissipour, M.; Abedian, A.; Motamedzadegan, A.; Rasco, B.; Safari, R.; Shahi, H.; The effect of enzymatic hydrolysis time and temperature on the properties of protein hydrolysates from persian sturgeon (*Acipenser persicus*) viscera. *Food Chemistry*; 54: 238-242.
- Sheibani, MT.; Betyar, M.; (2011). Histology study of intestine in (*Acipenser nudiventris*). *Veterinary Bulletin*; (6): 49-56.
- Takashima, F.; Hybaya, T.; (2000). *Atlas of fish Histology*. Translated by Posti I, Marvasti A. University of Tehran Press; 328p.
- Wilson, W.; Donkelaar, CC.; Rietbergen, R.; Huiskes, R.; (2005). The role of computational models in the search for the mechanical behavior and damage mechanisms of articular Cartilage. *Medical Engineering & Physics*; 27: 810-826.
- Witten, PE.; Huysseune, A.; (2012). Ongoing research supports healthy fish skeletons. *Global Aquaculture Advocate* March/April 2012; 46-47.
- Willems, B.; Buettner, A.; Huysseune, A.; Renn, J.; Witten, PE.; Winkler, C.; (2012). Conditional ablation of osteoblasts in medaka. *Developmental Biology*; 364(2):128-137.
- Yang, IH.; Kim, YH.; Sun, HJ.; Kim, SJ.; Lee, JW.; (2004). Comparison of Phenotypic Charactization between alginate bead and pellet culture Systems as hondrogenic differentiation modeles for human mesenchymal Stem Cells. *Yonsei Medical Journal*; 45: 891-900.
- Yuehuei, AN.; Martin, KL.; (2003). *Handbook of Histology Methods for Bone and Cartilage*. Humana press Inc. 999 Rivew view Drive, suite; 28: 406-413.