

Investigation of the gasoil inductive effects on liver parameters of white albino NMRI Mice

بررسی اثرات القایی گازوئیل بر پارامترهای کبدی، موش‌های سفید نژاد Albino NMRI

Zohreh Fazlollahi¹, Nasim Naeimi²,
Kobra Zare^{3*}

1. Former M.Sc. Student, Department of Biology, Faculty of Science, Razi of University, Kermanshah, Iran
2. Former M.Sc. Student, Lecturer, Department of Biology, Faculty of Science, University of Sistan and Baluchestan, Zahedan, Iran
3. Ph.D. Student, Department of Biology Science, Branch of science and research of Tehran Azad University, Tehran, Iran

(Received: Jul. 4, 2015 - Accepted: Jan. 19, 2016)

زهرا فضل‌اللهی^۱، نسیم نعیمی^۲، کبری زارع^{۳*}

۱. کارشناسی ارشد فیزیولوژی جانوری، گروه زیست‌شناسی، دانشکده علوم، دانشگاه رازی کرمانشاه، کرمانشاه، ایران
۲. مربی، کارشناسی ارشد تکوین جانوری، گروه زیست‌شناسی، دانشکده علوم، دانشگاه سیستان و بلوچستان، زاهدان، ایران
۳. دکتری فیزیولوژی جانوری، دانشگاه علوم و تحقیقات، تهران، ایران
(تاریخ دریافت: ۱۳۹۴/۴/۱۳ - تاریخ تصویب: ۱۳۹۴/۱۰/۲۹)

چکیده

Abstract

Since Gasoil due to the aromatics of the most important environmental pollutants and is one of the oil with many applications. According to its damaging effects on living organisms and human beings, the purpose of this study was to investigate the effects of Gasoil on the parameters of liver, white rat race was Albino NMRI. The 40 mice in 4 groups, adult male mice were divided into control and treatment of adult female rats were divided into control and treatment, with an average weight of 28 grams divided and studied. In mice treated for 14 days and every day, once 0.2cc Pure fuel-grade solution 6.6 mg/kg mice were fed weight. After anesthesia and studies macroscopic and microscopic slides prepared from liver tissue parameters, using software and the death a measure of statistical analysis software was SPSS19. Studies in male and female treatment groups compared to the control group in the parameters of liver tissue, represents the mean diameter of lobular central vein, sinusoid, the core of the cell to the cell surface and the number of single-core and dual-core to reduce the diameter of the vein between lobular that these changes in level ($P < 0.05$) were significant. Gasoline is causes these changes because the aromatic compounds and create free radicals in the liver. Thus, according to its various applications, notification should be done on ways to deal with complications and to reduce its effects.

گازوئیل یکی از محصولات نفتی با کاربردهای فراوان، ترکیبی آروماتیک و مهمترین آلاینده محیط زیست است. با توجه به اثرات مخرب آن بر موجودات زنده و انسان، هدف از این تحقیق، بررسی اثرات خوراکی گازوئیل بر پارامترهای بافت کبد، موش سفید، نژاد Albino NMRI بود. ۴۰ موش در ۴ گروه، موش‌های نر و ماده بالغ هر کدام در دو گروه شاهد و تیمار با میانگین وزنی ۲۸ گرم تقسیم بندی و مورد مطالعه قرار گرفتند. به موش‌های تیمار در مدت ۱۴ روز، هر روز، یک نوبت ۰.۲cc محلول گازوئیل خالص با عیار ۶.۶mg/kg وزن موش خوراندند. پس از بیهوشی و مطالعات ماکروسکوپی و میکروسکوپی از طریق لام‌های تهیه شده برخی پارامترهای بافت کبد، با استفاده از نرم‌افزار موتیک اندازه گیری و مورد تجزیه تحلیل‌های آماری با نرم‌افزار SPSS19 قرار گرفت. بررسی‌ها، در گروه‌های تیمار نر و ماده نسبت به گروه شاهد، بیانگر افزایش میانگین قطر سیاهرگ مرکز لوپولی، سینوزوئیدها، نسبت سطح هسته به سطح سلول، تعداد سلول‌های دو هسته‌ای به تک هسته‌ای و کاهش قطر سیاهرگ بین لوپولی بود که این تغییرات در سطح ($P < 0.05$) معنی‌دار بود. گازوئیل به دلیل داشتن ترکیبات آروماتیک و ایجاد رادیکال‌های آزاد در بافت کبد باعث این تغییرات شده است، بنابراین با توجه به مصارف متنوع آن، باید اطلاع‌رسانی درباره راه‌های مقابله با عوارض و کاهش اثراتش انجام گردد.

Keywords: Gasoil, Liver Parameters, White Albino NMRI Mice.

واژه‌های کلیدی: گازوئیل، پارامترهای کبدی، موش سفید نژاد Albino NMRI

مقدمه

تمام مواد شیمیایی که به طریقی با زندگی روزانه ما سر و کار دارند، باید از نظر خطرات سلامتی برای انسان‌ها دقیقاً مورد بررسی قرار گیرند و جزء حقوق اولیه یک فرد است که آگاهی دقیقی از مضرات ماده‌ای که با آن کار می‌کند، داشته باشد. با توجه به اثرات زیست‌محیطی ذکرشده، شناخت این ترکیبات، اندازه‌گیری و بررسی آنها در آب و هوا و رسوبات مناطق عملیاتی و بدن موجودات زنده و انسان حائز اهمیت می‌باشد (Atsder, 1990). بیشتر از ۱/۳ میلیون نفر در تمام کشورها در حال حاضر در قسمت سوخت و نفت کار می‌کنند و ممکن است در معرض فرآورده‌های نفتی مثل بنزین، گازوئیل و ... قرار گیرند که از نظر تنفسی و پوستی بر آنها تأثیر می‌گذارد و میلیون‌ها نفر دیگر در معرض بخار حاصل از این سوخت‌ها و یا گرد و غبار حاوی این سوخت‌ها قرار دارند که می‌تواند از طریق دهان وارد بدن آنها شده و ایجاد مسمومیت کند (Ono *et al.*, 2007).

به‌دلیل مصرف گازوئیل به‌عنوان سوخت در وسایل نقلیه سنگین، در دسترس بودن و کاربرد زیاد آن این امکان وجود دارد که با کامل نسوختن آن، آلودگی هوا بیشتر شود و همچنین به علت تبخیر در پمپ بنزین‌ها، نشت از لوله‌ها، تانکرهای حمل و نقل، نشت مواد نفتی در آب‌های زیر زمینی، جاری و فرار بودن مواد آروماتیک آن، آلودگی محیط زیاد شده و مسمومیت حاصل شود. استفاده از این ماده طبعاً محیط زیست را آلوده کرده و در صورت نشت در آب و خاک و ترکیبات آلی و صنعتی می‌تواند مورد توجه سایر مؤسسات از قبیل شیلات، سازمان محیط زیست، بهداشت و درمان و صنایع غذایی قرار گیرد.

در این قسمت به فیزیولوژی بافت کبد می‌پردازیم تا بتوان به تغییرات این اندام بعد از اثر گازوئیل پی برد. کبد بزرگ‌ترین غده بدن است که مواد غذایی جذب شده دستگاه گوارش در آن پردازش و جهت استفاده قسمت‌های دیگر، بدن ذخیره می‌شود، بنابراین حد فاصلی بین جریان خون و سیستم

نفت گاز یا گازوئیل با فرمول شیمیایی (CnH₂NO.S) یکی از محصولات و فرآورده‌های پالایش نفت خام است که در جریان تقطیر از نفت خام به دست می‌آید و برای بهتر سوختن به آن گاز اضافه می‌شود. وجود برخی ترکیبات در آن باعث ایجاد مشکلاتی همچون بارش باران‌های اسیدی و مسموم شدن کاتالیست‌ها می‌شود (American Petroleum Institute, 2000).

گازوئیل و مخلوط‌های هیدروکربنی محصولات نفتی موجود در آن، تحت شرایط تفکیک و تجزیه، در میکروارگانیزم‌ها مورد مطالعه قرار گرفته‌اند (Lide, 1990) موتورهای دیزل به عنوان سوخت از نفت گاز (گازوئیل) استفاده می‌نمایند و در پالایشگاه به عنوان ماده اولیه برای تهیه بسیاری از فرآورده‌های نفتی از قبیل بنزین کاربرد دارد، که گاهی برای شستشوی برخی لوازم ماشین‌آلات و تمیز کردن الیاف گیاهی و حیوانی و یا سطح فلزات از فرآورده‌های خیلی فرار آن استفاده می‌شود. بطور تقریبی ۴۰٪ برخی محققان، تجزیه زیستی گازوئیل را در ۲۸ روز (Applied Environmental Toxicology ESRP532 Lecture, 2004) و موئیل ۵/۵٪ تجزیه گازوئیل را مطرح ساختند (Mobill, 2003) البته در شرایط غیرهوازی میزان تفکیک زیستی گازوئیل ناچیز است. به دلیل پایدار بودن ترکیبات نفتی، اثرات و صدمات آن به منابع انسانی، آب و محیط زیست بسیار زیاد است. نتایج کار با گازوئیل در شرایط یکسان ولی با درصد آروماتیک‌های مختلف، متفاوت است و هر چه نسبت آروماتیک‌های گازوئیل بیشتر باشد، مقدار دوز کشنده آن بیشتر خواهد بود (Fiedler *et al.*, 2004).

ترکیبات آروماتیک از مهم‌ترین آلاینده‌های محیط زیست می‌باشند که با تجمع در محیط به عنوان عاملی مهم در تخریب محیط زیست عمل می‌کنند. اثرات موتاژنیک این ترکیبات در سلامت انسان نیز کاملاً شناخته شده است (GAS OILS Category, 2003).

گوارش بوده که خون آن (۸۰-۷۰٪) از ورید پورت و بقیه از شریان کبدی تامین می‌شود (Harper et al., 1982; Junqueira et al., 2002).

ورید پورت خون حاوی اکسیژن کم و غنی از مواد غذایی را از احشای شکمی حمل می‌کند و شریان کبدی خون با اکسیژن زیاد را به کبد می‌رساند. سلول‌های اپتلیال کبدی (هپاتوسیت‌ها) به شکل صفحات پیوند شده به هم و منشعب از یکدیگر، یک شبکه سه بعدی به نام لوبول‌های کلاسیک کبد را می‌سازند که در مقاطع آن اجزاء زیر دیده می‌شوند:

مواد و روش‌ها

این پژوهش بر روی ۴۰ موش سفید نژاد Albino NMRI (انستیتو پاستور ایران) با محدوده‌ی وزنی ۲۵-۳۰ گرم، (Niosh, 1999) در شرایط آزمایشگاهی و عوامل مناسب به شرح زیر انجام شد.

۱. وریدچه مرکزی لوبولی
۲. هپاتوسیت
۳. سینوزوئیدهای کبدی
۴. ورید بین لوبولی (Thibodeau Gary, 2003).

۱. موش‌ها در قفسه‌های استیل به ابعاد ۴۵×۳۰×۱۵ سانتی‌متر نگهداری شدند.

۲. آب و غذای کافی در اختیار تمام موش‌ها (موش‌های شاهد و تیمار) قرار گرفت. غذای آنها (plete) از شرکت خوراک دام پارس تهران که یک غذای آماده است، خریداری شد و بطری‌های آب، از آب قابل شرب لوله‌کشی شهر پرشد.

هپاتوسیت‌ها دارای یک یا دو عدد هسته روشن و مدور، هسته‌های خیلی بزرگ‌تر از معمول و یا هپاتوسیت چند هسته‌ای بوده، که غشایی در حدود ۷/۵ نانومتر دارند. ورید در اطراف لوب‌ها و لوبول‌ها انشعابات دور لوبی و بین لوبولی داده و مکرراً تقسیم شده و سینوزوئیدها نیز در مرکز لوبول بهم رسیده و تشکیل ورید مرکز لوبولی را می‌دهند (Martini, 2001).

۳. هفته‌ای یک بار قفس‌ها نظافت و در صورت لزوم از مواد پاک‌کننده و ضدعفونی‌کننده (مایع ظرف شویی و الکل اتیل یک ۷۰٪) استفاده شد. هر روز غذای مانده جمع‌آوری و مجدداً غذای تازه در دسترس قرار گرفت.

سینوزوئیدها عروق گشاد و نامنظمی هستند که منحصر از یک لایه سلول‌های ناپیوسته سلول‌های آندوتلیال منفذدار تشکیل شده‌اند. جایگاه سینوزوئیدها در فاصله بین صفحات سلول کبدی از مرکز به محیط هر لوبول، می‌باشد که در منظره میکروسکوپی، فضای درونی آنها ممکن است سفید و خالی از خون باشد سینوزوئیدها، موئینه‌های مخصوص پیچ و خم‌داری هستند به وسعت ۹ تا ۱۲ میکرون که در جهت شعاعی بین لوبول‌ها قرار می‌گیرند (Ganong, 1990).

۴. دمای مناسب حدود 22 ± 2 درجه سانتی‌گراد برقرار بود. تنظیم دما توسط دماسنج جیوه‌ای انجام می‌گرفت و جهت ثابت نگه‌داشتن دمای اتاق از گرم‌کن برقی و کولر آبی استفاده شد.

۵. دوره روشنایی- تاریکی به صورت ۱۲ ساعت روشنایی و ۱۲ ساعت تاریکی تنظیم و رعایت شد. منبع نور، علاوه بر نور اتاق لامپ مهتابی و زمان تابش آن از ساعت ۷ صبح تا ۷ بعد از ظهر بود (Suckow et al., 2001).

گروه‌های آزمایشی

موش‌ها در ۴ گروه به این ترتیب تقسیم‌بندی شدند که موش‌های نر بالغ به دو گروه شاهد و تیمار و همین‌طور موش‌های ماده بالغ به دو گروه شاهد و تیمار تقسیم و

با توجه به اینکه تاکنون تحقیقات و مطالعات کافی درباره تأثیرات گازوئیل، بر روی رگ‌ها و سلول‌های بافت کبد موش انجام نشده و نبود منابع و سوابق کافی از کاربرد و اثرات آن بر روی ارگان‌ها، (Khanna et

لوپ که به دوربین دیجیتال مجهز بود، عکس تهیه و با استفاده از نرم‌افزار موتیک بخش‌های موردنظر بر اساس واحد میکرومتر اندازه‌گیری شد.

روش‌های آماری

برای آنالیز داده‌های آماری حاصل از اندازه‌گیری قطر وریدها و اندازه هسته، تجزیه واریانس یک طرفه برای گروه‌های شاهد و تیمار (تحت استرس گازوئیل) و جهت بررسی تفاوت‌های درون گروهی و مقایسه میانگین‌ها از آنالیز Post hoc از نوع آزمون Tukey استفاده شد. نتایج به صورت $Mean \pm SD$ ارائه، $P < 0.05$ اختلاف معنی‌دار و با * مشخص شد. برای رسم نمودارها از برنامه آماری Excel استفاده و در تمام نمودارهای خطی ایروور بار نشان داده شد.

نتایج

پارامترهای بافت کبد به صورت، میانگین \pm انحراف معیار، در جدول ۱ در گروه‌های مختلف مشخص شده است.

مورد مطالعه قرار گرفتند. به موش‌های تیمار در مدت ۱۴ روز و در هر روز یک نوبت به میزان ۰/۲cc محلول گازوئیل خالص با عیار ۶/۶mg/kg وزن موش خوراندند شد (Bes, 2004).

گازوئیل از نظر فیزیکی مایع است که آن را با سرنگ انسولین و نیدل گاوآژ نمره ۲۰ خریداری شده از شرکت رازی راد ایران به روش گاوآژ وارد معده گروه‌های استرسی نمودیم و گروه‌های شاهد تحت اثر هیچ ماده‌ای قرار نگرفتند. در طول مدت تیمار وزن موش‌ها هر روز اندازه‌گیری شد و برای بالا رفتن دقت گاوآژها در ساعت مشخصی از روز صورت گرفت (Suckow et al., 2001). در ارتباط با بافت کبد، مطالعات بافتی پس از مراحل مختلف پاساژ بافتی، فیکساسیون، آبیگری، شفاف‌سازی، آغشته‌سازی با پارافین، قالب‌گیری، برش‌گیری، ثابت کردن برش (روی لام)، رنگ‌آمیزی با هماتوکسیلین و اتوزین، آب‌گیری و شفاف‌سازی، چسبانیدن برچسب، مورد بررسی میکروسکوپی قرار گرفت (Rojhan, 2010) تا تغییرات ساختاری آنها مشخص شود و توسط میکروسکوپ و

جدول ۱. مقادیر، پارامترهای بافت کبد، در موش‌های شاهد و آزمایشی ماده و نر نژاد Albino NMRI

تعداد	تیمار نر	تیمار ماده	شاهد	تغییرات پارامترهای کبدی
۴۰	۰/۵ \pm ۱۷	۰/۵ \pm ۱۸	۰/۵ \pm ۱۴/۵	قطر سیاهرگ مرکز لوبولی (μm)
۴۰	۰/۵ \pm ۱۶/۳۲	۰/۵ \pm ۱۴/۶۶	۰/۵ \pm ۱۸/۳۶	قطر سیاهرگ بین لوبولی (μm)
۵۰	۰/۱۲۵ \pm ۲/۱۳	۰/۱۲۵ \pm ۱/۴۱	۰/۰۶۲ \pm ۰/۳۳	قطر سینوزوئید (μm)
۵۰	۰/۰۰۰۷ \pm ۰/۳	۰/۰۰۰۷ \pm ۰/۲۵	۰/۰۰۰۷ \pm ۰/۲	نسبت سطح هسته به سلول (μm^2)
۴۰	۰/۰۶۲ \pm ۰/۵۹	۰/۰۶۲ \pm ۰/۴۹	۰/۰۶۲ \pm ۰/۳۴	نسبت تعداد سلول دو هسته به تک هسته

شکل‌های ۱ و ۲ نشان می‌دهد.

سیاهرگ مرکز لوبولی

میانگین قطر سیاهرگ مرکز لوبولی ۱۴/۵ میکرون در نمونه‌های شاهد بود که در نمونه‌های تیمار ماده و نر به ترتیب ۱۸ و ۱۷ رسید. این تغییرات در سطح $(P < 0.05)$ معنی‌دار بود، که نمودار ۱ این تغییرات را نشان می‌دهد.

اندازه‌گیری‌های مقاطع بافتی با توجه به جدول ۱ افزایش همه پارامترهای ذکر شده به جز قطر سیاهرگ بین لوبولی در موش‌های استرسی ماده و نر نسبت به گروه شاهد معنی‌دار نشان داد (به جز تغییرات سطح هسته به سطح سلول) ($P < 0.05$). مطالعات میکروسکوپی و عکس‌های گرفته شده از مقاطع طولی کبد، تغییرات پارامترهای ذکر شده را در، گروه‌های شاهد و تیمار جنس نر و ماده در

شاهد ۰/۳۲، افزایش بسیار زیادی داشت، که این تغییرات در سطح (P<۰/۰۵) *معنی‌دار بود و نمودار ۳ آن را نشان می‌دهد.

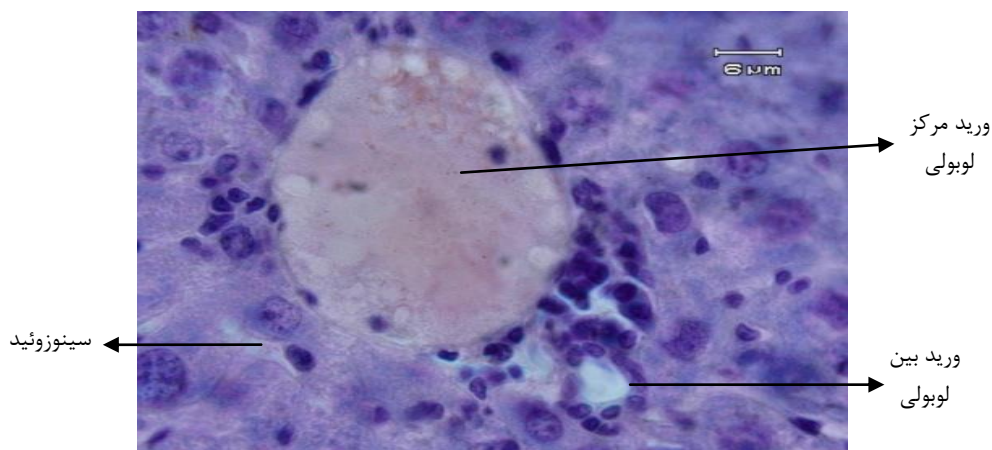
تعداد سلول‌های دو هسته‌ای و تک هسته‌ای
در ارتباط با رابطه کمی تعداد سلول‌های دو هسته‌ای نسبت به تک هسته‌ای در کل کبد ملاحظه شد که نسبت تعداد سلول‌های دو هسته‌ای در کل سلول‌های کبدی افزایش نسبی یافت و در نمونه‌های شاهد، این نسبت ۳۴٪ بود که در موش‌های تیمار ماده و نر به ۴۹٪ و ۵۹٪ رسید این تغییرات در سطح (P<۰/۰۵) *معنی‌دار و نمودار ۴ این افزایش را نشان می‌دهد.

سیاهرگ بین لوبولی

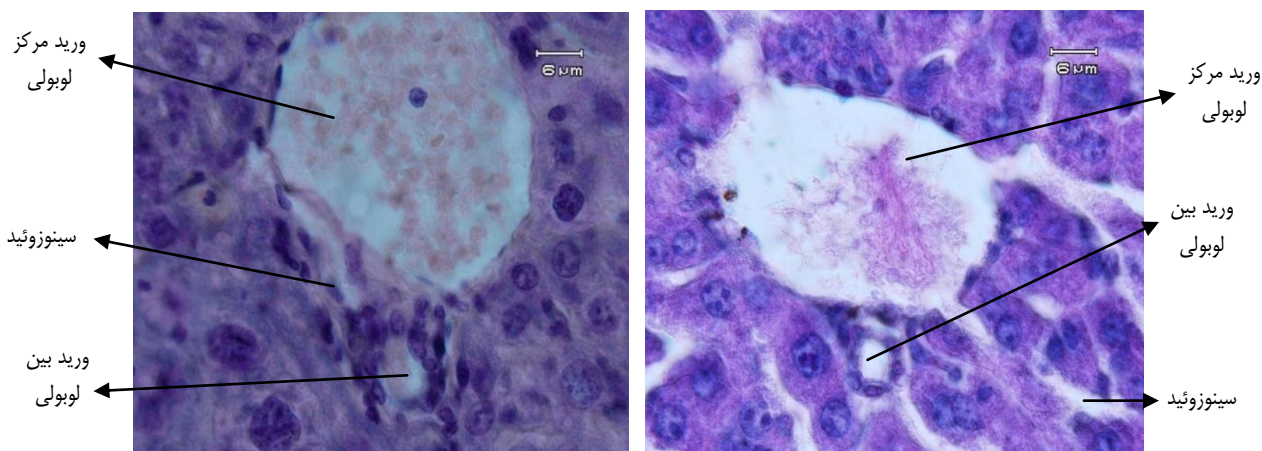
کاهش قطر سیاهرگ بین لوبولی که در گروه شاهد به طور میانگین ۱۸/۳۶ میکرون بود، در نمونه‌های تیمار ماده و نر به ۱۴/۶۶ و ۱۶/۳۲ میکرون رسید و این تغییرات در سطح (P<۰/۰۵) *معنی‌دار بود (نمودار ۲).

سینوزوئیدها

در سینوس‌های وریدی که مسیر عبور انشعابات وریدها ما بین سلول‌های کبدی می‌باشند، اندازه‌گیری‌های به عمل آمده نشان داد که میانگین قطر سینوزوئیدها در گروه‌های تحت استرس نرو ماده به ۲/۱۳ و ۱/۴۱ میکرون در مقایسه با گروه‌های



الف

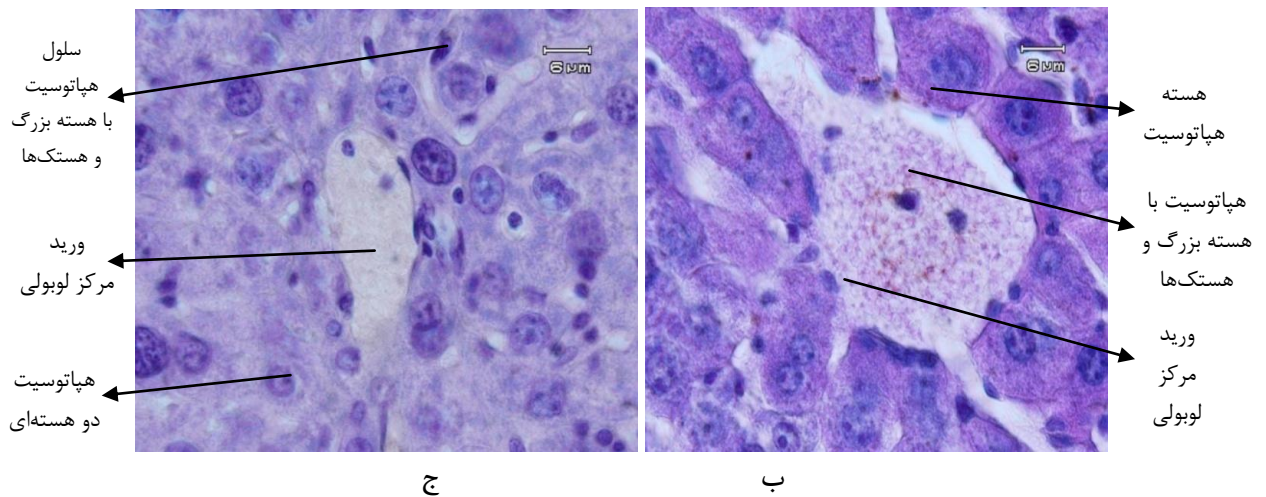
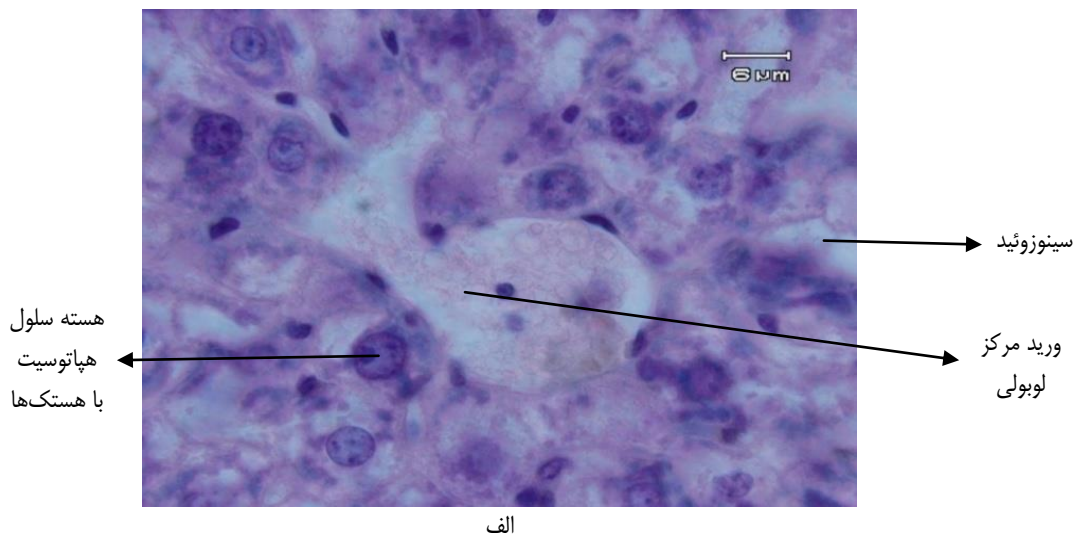


ج

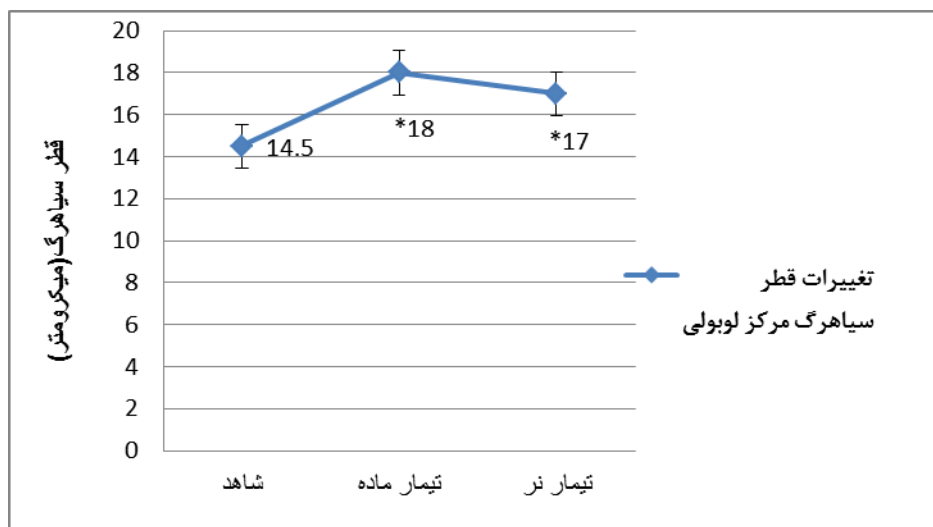ب

شکل ۱. افزایش قطر ورید مرکز لوبولی و سینوزوئید و کاهش قطر ورید بین لوبولی در کبد

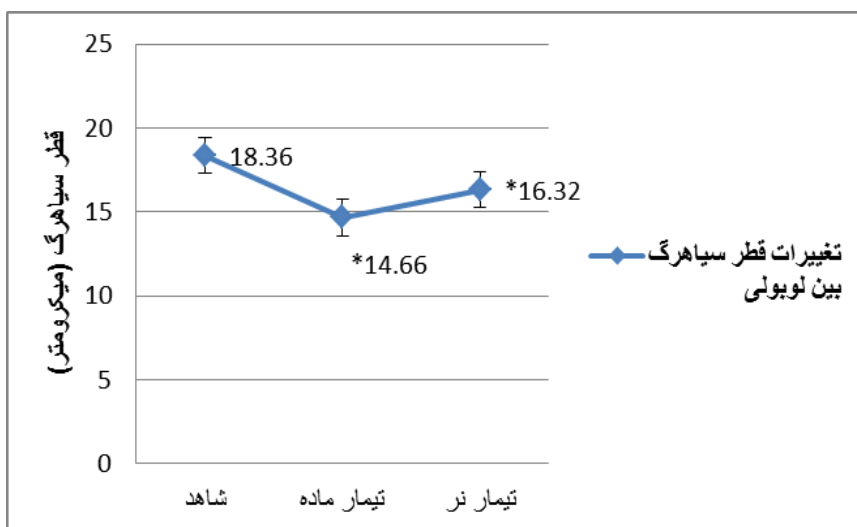
(الف گروه شاهد ب) تیمار نر ج) تیمار ماده (×۱۰۰۰)



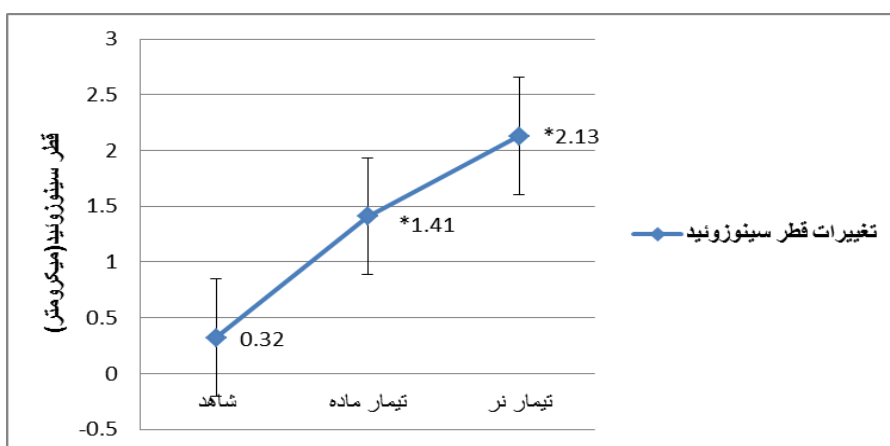
شکل ۲. افزایش اندازه هسته و تعداد سلول‌های دو هسته‌ای در کبد (الف) گروه شاهد (ب) تیمار ماده، (ج) تیمار نر (×۱۰۰۰)



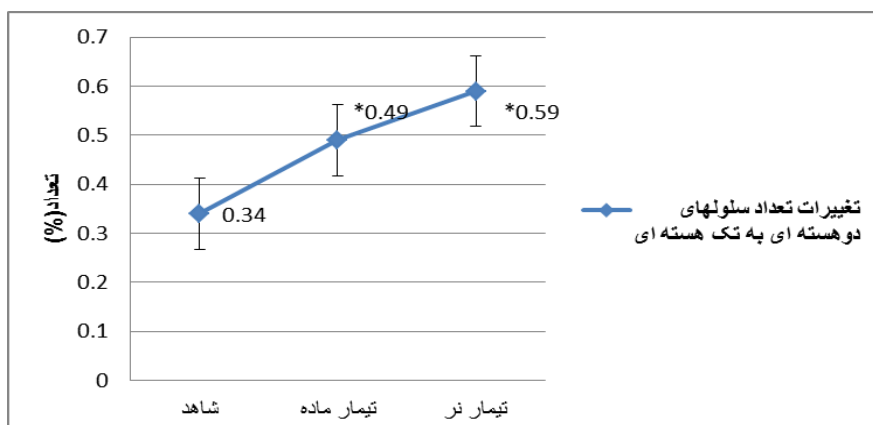
نمودار ۱. مقایسه میانگین قطر سیاهرگ مرکز لوبولی در گروه‌های شاهد و تحت استرس خوراکی گازوئیل در موش‌های ماده و نر ($P < 0.05$) *



نمودار ۲. مقایسه میانگین قطر سیاهرگ بین لوبولی در گروه‌های شاهد و تیمار نر و تیمار ماده در موش‌های گازوئیل تحت استرس خوراکی (P < ۰/۰۵)*



نمودار ۳. مقایسه میانگین قطر سینوزوئید در گروه‌های شاهد و تیمار نر و تیمار ماده در موش‌های گازوئیل تحت استرس خوراکی (P < ۰/۰۵)*

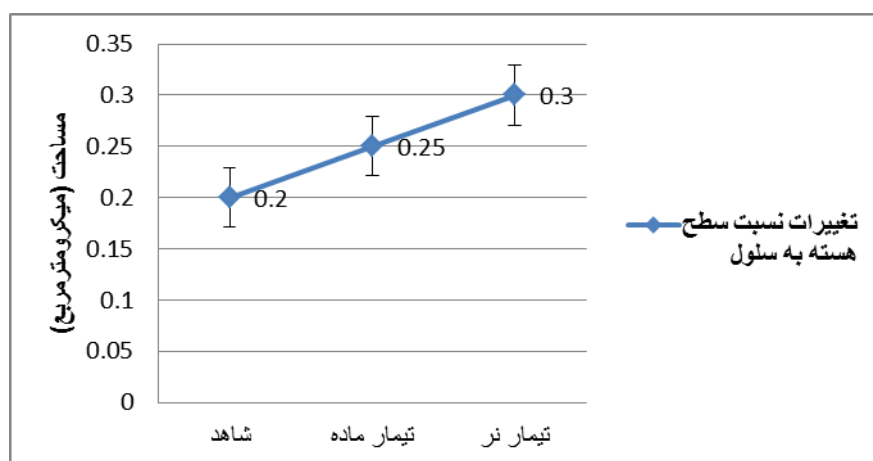


نمودار ۴. مقایسه میانگین نسبت تعداد سلول‌های دو هسته‌ای به تک هسته‌ای در گروه‌های شاهد و تیمار نر و تیمار ماده در موش‌های گازوئیل تحت استرس خوراکی (P < ۰/۰۵)*

مساحت هسته به مساحت سلول

در ارتباط با رابطه سطح هسته به سطح کلی سلول بر حسب میکرومتر مربع ملاحظه شد که افزایش معنی‌داری دیده نشد. وسعت سطح هسته به

سطح سلول در گروه شاهد $0/2$ میکرومتر مربع بود، در صورتی این مقدار در گروه‌های تیمار به $0/25$ و $0/3$ رسید، این تغییرات معنی‌دار نبود ($P > 0/05$) (نمودار ۵).



نمودار ۵. مقایسه میانگین نسبت سطح هسته به سطح سلول در گروه‌های شاهد و تحت استرس خوراکی گازوئیل در موش‌های ماده و نر.

بحث و نتیجه‌گیری

در این پژوهش گازوئیل به دلیل ترکیبات آروماتیک و ایجاد رادیکال‌های آزاد در بافت کبد با افزایش قطر سینوزوئیدها، باعث افزایش قطر سیاهرگ‌های مرکز لوبولی شده که التهاب هسته هپاتوسیت‌ها، بالا رفتن فعالیت‌های متابولیکی، میتوزی و افزایش سطح هسته و دو هسته‌ای شدن سلول‌های کبدی و آسیب به بافت را به همراه داشت.

کبد محل اولیه سم‌زدایی و پاک‌سازی تمام مواد وارد شده به بدن است که بسیاری از داروها، هورمون ترشح شده از غدد درون‌ریز را با تغییر شیمیایی، سم‌زدایی کرده یا به داخل صفراف دفع می‌کند که گاهی این عمل باعث آسیب به کبد شده و شدت این آسیب‌ها به عوامل متعددی از جمله نوع ماده شیمیایی وارد شده به بدن، دوره مصرف و مقدار دوز مصرفی وابسته است (Thibodeau *et al.*, 2003; Martini, 2001). مواد آسیب‌رسان، می‌توانند سبب تغییر شکل و سخت شدن کبد، در نتیجه از بین رفتن

بافت و جانشین شدن آن توسط بافت پیوندی شوند. رشته‌های فیبری ایجاد شده نیز، با ایجاد فیروز، آسیب پارانشیمی و تغییرات در قطر سیاهرگ‌ها، ساختمان طبیعی کبد را تخریب می‌کنند (Tanaka *et al.*, 2000).

سرب موجود در گازوئیل، از طریق استنشاق گرد و غبار، مصرف مواد خوراکی و تماس با البسه آلوده بر روی بدن موجودات تأثیر گذاشته و از جمله مواد آسیب‌رسان است که محققین نیز پروتئین‌های پیوندیافته با سرب را از کلیه‌ها، کبد، خون و مغز جدا کرده و مورد بررسی قرار داده‌اند (Mousa, 2004).

همچنین مطالعات در افرادی که در زمان حیات خود به مدت طولانی در معرض سرب بوده‌اند نشان می‌دهد پس از مرگ، بیشترین مقدار سرب (۳۳٪) در میان بافت‌های نرم بدن مانند قشر و مرکز کلیه و بافت کبد تجمع می‌کند (Patrick, 2006).

در آزمایشی، Mohammadi *et al.* (2013) موش‌های نر و ماده نژاد آلبینو را (مجموعاً ۴۰ سر)، از

تحت اثر گازوئیل (افزایش قطر سیاهرگ مرکز لوبولی و کاهش قطر سیاهرگ بین لوبولی) نیز می‌تواند ناشی از تغییر، ریزش سلول‌های کبدی، فیبروزه شدن آندوتلیوم سیاهرگ‌ها باشد.

زیرا سرخرگ‌ها و سیاهرگ‌های بدن، می‌توانند در پاسخ به تأثیرات هورمونی (شیمیایی) و عصبی قطر خود را تغییر دهند (Ausma, 2002).

اثرات گازوئیل بر اندام‌ها و بافت‌های مختلف نشان‌دهنده اثرات تخریبی آن است به طوری‌که گازوئیل به کار رفته در پوست رت نر به مدت ۲ و ۴ و ۷ روز در هفته در طول ۱۴ هفته باعث ایجاد تومورهای پوستی ملانوما (تومور ملانین‌ساز) فیروسارکوما (تومور مزانشیم رشته‌ای) و پاییلوما و تومور پاپیل پوستی می‌شود (Manners et al., 2014).

به‌طور کلی گازوئیل به خاطر پیچیدگی در ترکیباتش، سم‌شناسی خاص و پیچیده‌ای دارد که اندام‌های هدف آن شامل: سیستم تنفسی، غشاهای مخاطی، چشم‌ها و سیستم عصبی است و برخی علائم آن شامل سردرد، سرگیجه، خواب‌آلودگی و کسالت، خارش و سوزش در پوست، چشم‌ها و تحریک آنها، آبریزش بینی و سوزش، سرفه و آسیب به ریه‌ها است (۲۸). آزمایش در رت‌های نر و ماده با دوزهای مختلف گازوئیل (۵۰۰ و ۲۰۰۰ میلی‌گرم / کیلوگرم) ۵ روز در هفته به مدت ۱۳ هفته، سوزش پوست و مرگ و تغییراتی در لوله‌ها و کورتکس کلیه‌ها را نشان می‌دهد (Luger et al., 1990).

بررسی اطلاعات ارائه شده نشان داده که سمیت گسترده جهش‌زا و سرطان‌زایی گازوئیل با محتویات آروماتیکی آن در ارتباط است که اگر با تکرار مصرف گردند با تحریکات در پوست، تومور پوستی و سرطان همراه خواهند بود این اثرات در ارتباط با حلقه ۳-۷ پلی سایکلیک آروماتیک می‌باشد (Berrahal et al., 2011)، که مطالعه Green & Flamm (2002)، اثرات توکسیکی مواد دیزیلی بر بافت کبد و تغییر در آن به دلیل تشکیل رادیکال‌های آزاد در اثر متابولیسم

ابتدای زندگی جنینی تا هفته شانزدهم زندگی در ۵ گروه ۸ تایی در معرض استات سرب با غلظت‌های ۴۰، ۱۵، ۱۰، ۵ میلی‌گرم محلول در یک لیتر آب آشامیدنی قرار دادند، پس از بیهوشی بافت کبد خارج و در فرمالین ۱۵٪ جهت مطالعات بافتی تثبیت شد، که درمقایسه با گروه کنترل افزایش معنی‌داری بین گروه‌های تیمار و کنترل، به صورت تغییرات بافتی آماس، ارتشاح لمفوسیت‌ها و نکروز سلول‌های کبدی مشاهده شد این تغییرات نشان از تخریب و اختلال در عملکرد کبد بود، ضمن اینکه شواهد آسیب شناسی بافتی، اثر این مسمومیت را تأیید کرد.

گزارشات مختلفی در باره اثر برخی مواد بر بافت کبد مطرح شده است از جمله، تحقیقات توسون و همکارانش که به بررسی تأثیر بولدنون بر روی کبد خرگوش پرداختند، آنها التهاب، سینوزوئیدهای پر از خون و واکوئل‌های چربی را در بافت کبد گزارش کردند، در این تحقیق افزایش سطح سلول‌ها و به نوعی التهاب و بزرگ شدن آنها مشاهده شد (Tousson et al., 2011).

Orland et al. (2004) نیز تغییرات بافت کبد در موش‌های نر ویستار را در مصرف استروئیدهای آنابولیک خوراکی بررسی نمودند و یافته‌ها نشان داد این مواد، قادر به تغییر ظرفیت سوخت و ساز سلول‌های کبدی به صورت غیر نرمال است و تأثیر ازدیادی روی سلول‌های کبدی دارد که در این تحقیق نیز، گازوئیل باعث افزایش تعداد هسته و سلول‌های کبدی شد.

در تحقیق دیگری، مشتقاتی از پروژسترون، همراه با جریان خون به کبد، محل اولیه سم‌زدایی بدن رفته و در آنجا سبب آسیب سمی به سلول‌های اندوتلیوم و ریزش آنها به داخل سینوزوئیدها و عروق، انسداد جریان خون، فیبروز شاخه انتهایی سیاهرگی و مشاهده گلبول‌های قرمز در ناحیه مرکز لوبولی شد (Hameed et al., 2003).

بنابراین مکانیسم تغییر قطر سیاهرگ‌های کبد

هیدروکربن‌های آروماتیک و آلفاتیک دیزل‌ها را تایید کردند.

همچنین تحقیقات دیگری نشان داده که، اگر گازوئیل را با هوای فشرده در شرایط خلا مخلوط نماییم، باعث افزایش حلقه پلی سایکلک آروماتیک شده که این ترکیبات سرطان‌زا می‌باشند (Tomaru et al., 2007)، و قرار گرفتن در معرض بخار گازوئیل و استنشاق آنها می‌تواند تغییرات سلولی و مولکولی زیادی در بافت کبد ایجاد کند (Rezaee et al., 2013).

در گزارشی، دوز ۵۰۰ میلی‌گرم بر کیلوگرم گازوئیل وزن بدن در مدت ۱۳ هفته کاهش اندازه و وزن غده تیموس را در موش‌های نرها بیشتر از ماده‌ها نشان داد (Socas et al., 2005) و در دوزهای ۰/۲۵ و ۰/۵ در یک کیلوگرم وزن بدن، عوارض کلینیکی شدید، همراه با تحریکات پوستی گزارش شد. استرس پوستی و خوراکی گازوئیل (۶۵٪ تا ۷۹٪ هیدروکربن اشباع) نتایج متفاوتی از التهاب و آسیب در بافت کبد را نشان داده است (Charles, 2000) در مطالعات دیگری نیز به اثرات هپاتوتوکسیتی القا شده توسط آلاینده‌های محیطی از جمله گازوئیل اشاره شده است (Berrahal et al., 2011)، اما تحقیق مشابهی درباره تغییرات قطر رگ‌ها، سینوزوئیدها، تعداد و اندازه هسته سلول‌های کبدی مشاهده نشد.

در این پژوهش افزایش ۲۴ و ۱۷ درصدی، میانگین قطر سیاهرگ مرکز لوبولی می‌تواند ناشی از افزایش قطر ورید پورت و انشعابات آن باشد.

همچنین کاهش ۲۲ و ۱۱ درصدی، قطر سیاهرگ بین لوبولی نشان می‌دهد که خون سعی در تجمع در اطراف سلول‌های کبدی دارد که این امر می‌تواند به التهاب درون سلول‌های هپاتوسیت منجر شود و میانگین قطر سینوزوئیدها افزایش ۷۵ تا ۱۵۰ درصدی در نمونه‌های تیمار ماده و نر نشان داد.

در ارتباط با رابطه سطح هسته به سطح کلی سلول بر حسب میکرومتر مربع، افزایش سطح

هسته‌ای قابل ملاحظه نبود و رابطه کمی تعداد سلول‌های دو هسته‌ای نسبت به تک هسته‌ای، نسبت به کل سلول‌های کبدی شاهد افزایش یافت که می‌تواند نشانه‌ای از شروع فعالیت‌های متابولیکی و حتی تقسیمات میتوزی باشد، داد که در گزارشات با مواد دیگر نیز این اثرات مشاهده شد (Tousson et al., 2011; Orland et al., 2004).

با توجه به مطالعات گذشته شاید بتوان با حفاظت از سلول‌های کبدی در برابر مواد سمی حاصل از رادیکال‌های آزاد و کاهش ترکیبات آروماتیک التهاب سلول‌ها و اثرات تخریبی گازوئیل را کاهش داد (Ujowundu et al., 2011).

پیشنهادها

با توجه به اثرات مخرب گازوئیل و نبود منابع و مقالات کافی درباره اثرات آن بر اجزای بافتهای مختلف از جمله کبد باید زمینه تحقیق درباره بررسی جزئیات بافتی و تغییرات ایجاد شده در آن فراهم شود.

اثرات افزایشی و کاهش‌ی گازوئیل در این تحقیق بر پارامترهای کبدی ذکر شده در موش Albino NMRI رامی‌توان با آزمایشات بیشتر به انسان نیز تعمیم داد و با توجه به کاربرد زیاد گازوئیل در صنایع و سوخت برخی وسایل نقلیه و اثرات مضر ترکیبات حاصل از آن، وجود این ماده در طولانی مدت صدمات جبران ناپذیری بر سلامت انسان‌ها داشته که بهتر است در این زمینه اقدامات زیر انجام گردد.

۱. استفاده از ترکیباتی همراه با گازوئیل جهت کاهش

اثرات مضر آن

۲. کمک به ایجاد طرحی سودمند برای مطالعات

بیشتر سم‌شناسی گازوئیل

۳. شناخت اختلالات ناشی از خوردن یا استنشاق

گازوئیل در ارتباط با تغییرات حاصله بر بافت‌ها و

اندام‌های مختلف در موش سفید

۴. رعایت نکات ایمنی هنگام کار کردن با این ماده

در پمپ بنزین‌ها و پالایشگاه‌ها

سیاسگزاری

از مسئولین بخش آزمایشگاه دانشگاه رازی کرمانشاه که همکاری لازم جهت انجام این تحقیق را فراهم نمودند، تشکر و قدردانی می‌گردد.

۵. اطلاع‌رسانی عمومی، درباره مضرآت این ماده و ارائه راه‌کارهایی جهت کاهش عوارض ناشی از آن
۶. انجام تحقیقات دیگر بر روی سایر اندام‌ها و بررسی تغییرات آنها.

REFERENCES

- American Petroleum Institute. (2000). Acute inhalation toxicity evaluation in rats. API 83-07. light catalytic cracked distillate CAS No. 64741-59-9. API Report; 33: 3054-9.
- Lide, DR.; (1990). CRC hand book of chemistry and physics, Boca Raton, Florida, CRC Press.
- Applied Environmental Toxicology ESRP532 Lecture. (2004). Oil Products (Hydrocarbons, Polycyclic Aromatic Hydrocarbons); 18: 29.
- Mobill, D.; (2003). Thirteen week dermal administration of Beaumont Coker Light Gas Oil to Rats. Final report of Study No. 61996. Environmental and Health Sciences laboratory Product Name: Marine Gas Oil. Supplier: Engen Petroleum Limited; 2899-105.
- Fiedler, N.; Giardino, N.; Natelson, B.; Ottenweller, J.E.; Weisel, C.; Liyo, P.; *et al.*; (2004). Responses to controlled diesel vapor exposure among chemically sensitive Gulf War veterans. *Psychosom Med*; 66: 588-98.
- GAS OILS Category. (2003). Submitted to the us EPA by 6- Test plant, Petroleum HPV Testing Group Consortium; 18.
- Atsder, R.; (1990). Toxicological Profile for Lead. Atlanta GA: Cincinnati, OH: U.S. Department of Health and Human Services, Agency for Toxic. Substances and Disease Registry. USA: ATSDR Publication; 17-88.
- Ono, N.; Oshio, S.; Niwata, Y.; Yoshida, S.; Tsukue, N.; Sugawara, I.; Takano, H.; Takeda, K.; (2007). Prenatal exposure to diesel exhaust impairs mouse spermatogenesis. *Inhal Toxicol*; 19(3): 275-81.
- Harper, H.A.; Murray, R.K.; Granner, DK.; Mayes, P.A.; Rodwell, V.W.; (1982). *Harper's Biochemistry* 200; 2; 180-198.
- Junqueira, L.C.; Carneiro, J.; Kelley, R.O.; (2002). *Basic Histology*. Appleton and Lange, New York; 34-38.
- Thibodeau Gary, A.; Patton Kevin, T.; Anthony, S.; (2003). *Text Book of Anatomy and Physiology*. Seventeenth Edition, Mosby, Saint Louis; 46-57.
- Martini, F.; (2001). *Fundamental of Anatomy and Physiology*, Prentice-Hall, London.
- Ganong, W.F.; (1990). *Review of Medical Physiology.*, Appleton and Lange Norwalk, New York.
- Khanna, P.; Devgan, S.C.; Arora, V.K.; Shah, A.; (2004). Hydrocarbon pneumonitis following diesel siphonage. *Indian J Chest Dis Allied Sci.*; 46: 129-32.
- Ausma, S.; Edwards, G.C.; Fitzgerald-Hubble, C.R.; Halfpenny-Mitchell, L.; Gillespie, T.J.; Mortimer, W.P.; (2002). Volatile hydrocarbon emissions from a diesel fuel contaminated soil bioremediation facility. *J Air Waste Manag Assoc*; 52: 769-80.
- Niosh, L.; (1999). *Manual of analytical methods*, 2nd ed. Cincinnati, Ohio, National Institute for Occupational Safety and Health; 1:150-9.
- Suckow, M.A.; Danneman, P.; Brayton, C.; (2001). *The Laboratory Mouse*. CRC. London.
- Bes, N.; (2004). *Automotive fuels-Diesel-requirements and test methods*; 590.
- Rojhan, M.S.; (2010). *Human Basic Histology*, Published by Chehr, University of Tehran, Teheran.
- Tanaka, K.; Sakai, H.; Hashizume, M.;

- Hirohata, T.; (2000). Serum testosterone. Estradiol ratio and the development of hepatocellular carcinoma among male cirrhotic patients. *Cancer research*; 60: 5106-5110.
- Mousa, SA.; (2004). Expression of Adhesion Molecules During Cadmium Hepatotoxicity. *Life Sci*; 75(1): 93-105.
- Patrick, L.; (2006). Lead Toxicity, a Review of the Literature. Part 1. Exposure Evaluation and Treatment. *Altern Med Rev*; 11(1): 2-22.
- Mohamadi, R.; Farokhi, F.; Najati, V.; Asri Rezaei, S.; (2013). Assessment of the Amount of Hepato histopathological and Enzymatic Changes after Chronic Lead Intoxication In Utero and Throughout Life in Rat. *Qom Univ Med Sci J.*; 7(1): 83-90.
- Tousson, E.; Abeer Alm, E.; Mostafa El, M.; (2011). P 53 and Bcl – 2 expression in response to boldenone induced liver cells injury toxicology and industrial health; 10: 8-17.
- Orland, IA.; Jezequel, A.; Melliti, S.; (2004). The action of some anabolic-steroids on the structure and the function of human liver cell. *Tiidschr*; 7:109-113.
- Hameed, A.; Brothwood, T.; Bouloux, P.; (2003). Delivery of testosterone replacement therapy. *Curr Opin. Invest. Drugs*; 4:1213-1219.
- Manners, S.; Alam, R.; Schwartz, DA.; Gorska, MM.; (2014). A mouse model links asthma susceptibility to prenatal exposure to diesel exhaust. *J Allergy Clin Immunol*; 134(1): 63-72.
- Bruynzeel, D.P.; Verburgh, C.A. (1996). Occupational dermatitis from isothiazolinones in diesel oil. *Contact Dermatitis*; 34: 64-5.
- Luger, TA.; Schwarz, T.; Krutmann, J.; Kock, A.; Urbanski, A.; Kirnbauer, R.; (1990). Cytokines, the skin. *Curr Probl Dermatol*; 19: 35-49.
- Berrahal, A.A.; Lasram, M.; El Elj, N.; Kerkeni, A.; Gharbi, N.; El-Fazâa, S.; (2011). Effect of Age-dependant Exposure to Lead on Hepatotoxicity and Nephrotoxicity in Male Rats. *Environ Toxicol*; 26(1): 68-78.
- Green, R.M.; Flamm, S.A.; (2002). Technical review of evaluation of liver chemistry tests. *Gastroenterology*; 123: 1367-1384.
- Tomaru, M.; Takano, H.; Inoue, K.; Yanagisawa, R.; Osakabe, N.; Yasuda, A.; *et al.*; (2007). Pulmonary exposure to diesel exhaust particles enhances fatty change of the liver in obese diabetic mice. *Int J Mol Med*; 19(1): 17-22.
- Rezaee, M.; Rezaee, E.; Ahmadi, R.; Mehdi-Araghi, A.; Mostofi, A.; (2013). Diesel Oil Vapor Inhalation: A Health Risk for Liver Function. *International Conference on Medical Sciences and Chemical Engineering (ICMSCE'2013)*; 28-29. (Malaysia)
- Socas, L.; Zumbardo, M.; Perez-Luzardo, O.; Ramos, A.; Perez, C.; Hernandez, J.R.; *et al.*; (2005). Hepatocellular adenomas associated with anabolic androgenic steroid abuse in bodybuilders: a report of two cases and a review of the literature. *British Journal of Sports Medicine*; 39: 27-35.
- Charles, R.; Connie, L.; Vigil, M.; (2000). Influence of rat lung and liver homogenates on the mutagenicity of diesel exhaust particulate extracts. *Toxicology and Applied Pharmacology*; 56(1): 110-115.
- Ujowundu, C.O.; Nwokedinobi, N.; Kalu, F.N.; Nwaoguikpe, R.N.; Okechukwu, R.I.; (2011). Chemoprotective Potentials of *Ocimum gratissimum* in Diesel Petroleum induced Hepatotoxicity in Albino Wistar Rats. *Journal of Applied Pharmaceutical Science*; (10): 56-61.