

## The Effect of iron nanoparticles on ovarian histopathological changes in rats treated with isoniazid

## بررسی اثر نانو ذرات آهن بر تغییرات هیستوپاتولوژیک تخمدان در موش‌های تیمار شده با ایزونیاژید

Majed Rezaeizadeh<sup>1</sup>, Samaneh Zolghadri Jahromi<sup>2\*</sup>

1. Former M.Sc. Student in Biology, Islamic Azad University, Jahrom Branch, Jahrom, Iran

2 Assistant Professor, Department of Biology, Islamic Azad University, Jahrom Branch, Jahrom, Iran

(Received: Dec. 22, 2015 - Accepted: Feb. 17, 2018)

ماجد رضایی زاده<sup>۱</sup>، سمانه ذوالقدری جهرمی<sup>۲\*</sup>

۱. کارشناسی ارشد زیست شناسی، دانشگاه آزاد اسلامی، واحد جهرم، ایران

جهرم، ایران

۲. استادیار گروه زیست شناسی، دانشگاه آزاد اسلامی، واحد جهرم، جهرم، ایران

(تاریخ دریافت: ۱۳۹۶/۱۱/۲۸ - تاریخ تصویب: ۱۳۹۶/۱۱/۲۸)

### Abstract

The present study has investigated the effect of Iron nanoparticle on the ovary tissue lesion in the mice treated by isoniazid. In this study, 50 full-grown female rat divided randomly in five groups of eight rats. The control group received no treatment; the witness group received intraperitoneal (i.p.) isoniazid (50 mg/kg/bw , orally), group 2, group 3, and group 4 received 50 mg/kg isoniazid in combination with 150 and 250 mg/kg/bw respectively. Nanoparticles were intraperitoneally injected during 12 consequent days. After 24 hours, the nanoparticles in combination with isoniazid were injected again to the rats. On the 15<sup>th</sup> day, all groups were killed, dissected, and their ovaries removed for microscopic studies. After 15 days all rats were anatomized and their ovaries were taken out to be microscopically tested and put into ten percent formalin; the findings indicated the decrease of primary and secondary follicle (one and some layer), graph and yellow material in the group received isoniazid ( $P<0.05$ ). The group received isoniazid and Nano ferrous oxide (150) show more significantly increase in primary and secondary follicles and graph and in the isoniazid and Nano ferrous oxide (250) primary, one layer, secondary and graph follicles show increase level compared to the isoniazid group ( $P<0.05$ ). However, isoniazid had destroyed the ovary tissue in the groups who had received it and Nano ferrous oxide due to its antioxidant effects relatively decreased such effect.

**Keywords:** Nano ferrous oxide, isoniazid, ovary follicles, rat.

### چکیده

هدف از مطالعه حاضر بررسی اثر نانوذرات آهن بر تغییرات هیستوپاتولوژیک تخمدان در موش‌های تیمار شده با ایزونیاژید می‌باشد. در این تحقیق ۵۰ سر موش صحرایی ماده بالغ به طور تصادفی به ۵ گروه ۸ تایی تقسیم شدند؛ گروه کنترل (بدون تیمار)، گروه شاهد (روزانه ۰/۲mg/kg سرم فیزیولوژی)، گروه تجربی ۱ (۵۰mg/kg داروی ایزونیاژید به صورت خوراکی)، گروه تجربی ۲ و ۳ (۵۰mg/kg داروی ایزونیاژید به صورت خوراکی و به ترتیب به همراه ۱۵۰mg/kg و ۲۵۰mg/kg نانوذرات آهن به صورت درون صفاقی) دریافت کردند. نانوذرات ۱۲ روز متوالی تزریق گردید. بعد از ۲۴ ساعت، نانوذرات ذر ترکیب با ایزونیاژید تزریق گردید. پس از گذشت ۱۵ روز موش‌های تمام گروه‌ها تشریح و تخمدان آن‌ها جهت مطالعه خارج و در فرمالین ۱۰٪ قرار داده شدند. نتایج نشان می‌دهد، در گروه دریافت‌کننده ایزونیاژید کاهش فولیکول بدوی، اولیه (تک لایه و چند لایه)، ثانویه، گراف و جسم زرد مشاهده شد ( $P<0.05$ ). در گروه دریافت‌کننده ایزونیاژید و نانوآکسید آهن (۱۵۰) تعداد فولیکول بدوی، ثانویه و گراف دارای افزایش معنادار و در گروه ایزونیاژید و نانوآکسید آهن (۲۵۰) تعداد فولیکول بدوی، اولیه تک لایه، ثانویه و گراف دارای افزایش معناداری نسبت به گروه ایزونیاژید از خود نشان می‌دهند ( $P<0.05$ ). با توجه به مطالب ذکر شده، ایزونیاژید به علت خاصیت اکسیدانی سبب تخریب بافت تخمدان در گروه‌های دریافت‌کننده خود شده است و نانوآکسید آهن به واسطه خاصیت آنتی اکسیدانی خود تا حدودی این عوارض را کاهش داده است.

**واژه‌های کلیدی:** نانوذره آهن، ایزونیاژید، فولیکول‌های تخمدانی، موش صحرایی.

## مقدمه

منظور کاهش عوارض ایزونیازید لازم و ضروری می‌باشد. امروزه استفاده از نانوتکنولوژی به منظور درمان بسیاری از بیماری‌ها افزایش یافته است. نانوتکنولوژی، تولید و استفاده از موادی با ویژگی‌های خاص است که این ویژگی مرتبط با مقیاس آن‌ها در حد اتم، مولکولی و فرامولکولی می‌باشد. به عبارت دیگر، نانوتکنولوژی طراحی، تعیین خصوصیت، تولید و کاربرد ساختارها، وسایل و دستگاه‌هایی با کنترل اندازه و شکل آن‌ها در مقیاس نانو می‌باشد (Hoshyar *et al.*, 2011). مواد در مقیاس نانو از اهمیت بالایی برخوردارند که از مهم‌ترین آن می‌توان به افزایش سطح در این مقیاس اشاره کرد که ترکیبات نانومتری دارای نسبت سطح به حجم بالایی هستند (Hoshyar *et al.*, 2011). امروزه از نانو ذرات اکسید آهن جهت نشانه‌گذاری سلول‌های بنیادی و ردیابی آنها استفاده می‌شود. این نانوذرات به دلیل خواص فیزیکوشیمیایی که دارند به عنوان حامل‌های دارویی در درمان سلول‌های سرطانی در محیط‌های زنده استفاده‌های گسترده‌ای دارند (Morton *et al.*, 2010). روشن است که آهن یک فلز ضروری برای موجودات زنده می‌باشد که نقش مهمی در شماری از عملکردهای بیولوژیک بازی می‌کند. این ماده برای رشد، تکامل و عملکرد طبیعی دستگاه عصبی مرکزی حیاتی است آهن در دستگاه نورترانسسمیتری و متابولیسم سلول‌های عصبی نقش‌های متنوعی دارد که می‌توان به قرارگیری در آنزیم‌های اکسیدورودوکتاز، دسته‌بندی، بازجذب و انتقال نورترانسسمیترها، تشکیل میلین و متابولیسم انرژی مغز اشاره کرد (Kesmati & Khorshidi, 2013). از طرفی بیان شده، کاربرد گسترده این ذرات در زمینه‌های مختلف، آلودگی زیست‌محیطی ایجاد می‌نماید و به دلیل نفوذپذیری بالا، به مقدار زیادی وارد بدن نیز می‌شود. احتمال می‌رود، عوارض ناخواسته‌ای توسط این مواد ایجاد شود که متاسفانه تاکنون به طور مکفی به آن پرداخته نشده است. از آن جایی که ایران یکی از کشورهای تولید کننده نانوذرات می‌باشد که از آن‌ها به منظور ضد عفونی کردن دامداری‌ها، مرغداری‌ها، ضد

داروی ایزونیازید که به عنوان یک داروی مؤثر به طور معمول برای درمان بیماری سل مورد استفاده قرار می‌گیرد، یک عامل توکسیک قوی بر دیگر اندام‌های بدن (کبد) به شمار می‌رود. لذا تجویز آن اختلالات متعدد متابولیک و مورفولوژیک را در اندام‌های مختلف بدن (کبد) ایجاد می‌کند (Mahajeri *et al.*, 2012). آسیب‌های اکسیداتیو ناشی از ایزونیازید به تشکیل گونه‌های بسیار فعال اکسیژن که باعث پراکسیداسیون لیپیدی و تخریب و آسیب غشاهای لیپیدی می‌شوند، نسبت داده می‌شود (Georgieva *et al.*, 2004). در مطالعات دیگر نیز بیان شده که ایزونیازید به دلیل خاصیت بیوترانسفورماسیون سبب اتصال متابولیت‌های فعال اکسیژن به سایر بافت‌های بدن می‌شود که منجر به آسیب بافتی می‌شود (Georgieva *et al.*, 2004). رادیکال‌های آزاد حاصل از واکنش متابولیت‌های ایزونیازید با اکسیژن یا واکنش رادیکال‌های سوپر اکسید با پراکسید هیدروژن باعث پراکسیداسیون لیپیدهای غشایی و همچنین اسیدهای چرب غیر اشباع سیتوپلاسمی گردیده است که منجر به تشکیل پراکسیدهای لیپیدی و از بین رفتن تمامیت غشاء سلول و در نهایت آسیب بافتی می‌شود (Naik, 2003). از طرفی بیان شده که ایجاد مکانیسم‌های تدافعی در برابر واکنش‌های گلووتاتیون احیا سبب ایجاد سمیت در بافت‌های مختلف بدن (کبد) می‌شود (Tasduq *et al.*, 2005). مقدار متعادل گونه‌های اکسیژن فعال در مدولاسیون، طیف وسیعی از عملکردهای فیزیولوژیکی باروری از قبیل بلوغ تخمک، استروئیدوژنز تخمدان، تخمک‌گذاری، لانه‌گزینی، تشکیل بلاستوسیت و عملکرد جسم زرد شرکت دارند (Zhang *et al.*, 2005)؛ اما در مطالعات بیان شده که وجود میزان بالای ROS در فولیکول‌های تخمدان موجب از بین رفتن دستگاه آنتی‌اکسیدانی مایع فولیکولی شده و به طور مستقیم به اووسیت (تخمک) آسیب می‌رساند (Sekhon *et al.*, 2010). بنابراین یافتن مواد آنتی‌اکسیدان به

سپس تمام گروه‌ها بعد از گذشت ۱۵ روز (بر اساس مطالعات قبلی) و ۲۴ ساعت پس از آخرین تیمار، توسط دی اتیل اتر در دسیکاتور بیهوش شدند؛ بافت تخمدان جهت مطالعات میکروسکوپی جدا و پس از رنگ‌آمیزی هماتوکسیلین ائوزین، از نظر تغییرات تعداد فولیکول‌های بدوی، اولیه (تک لایه و چند لایه)، فولیکول ثانویه، گراف و جسم زرد توسط میکروسکوپ نوری مورد مطالعه قرار گرفتند. پس از اینکه فولیکول‌ها مورد شمارش قرار گرفتند و مطالعات بافت‌شناسی بر روی بافت‌ها انجام گرفت و جهت گرفتن عکس از نرم‌افزار Dino Capture استفاده شد. اعداد به‌دست آمده از شمارش تعداد فولیکول‌ها در گروه‌های مختلف مورد تجزیه و تحلیل آماری قرار گرفتند. داده‌ها بر اساس برنامه کامپیوتری SPSS نسخه ۱۶ با استفاده از آزمون آنالیز واریانس یک‌طرفه ANOVA و جهت مقایسه بین گروه‌ها از تست‌های آماری Duncan استفاده شده است. اختلاف معنی‌دار سطح  $P \leq 0.05$  در نظر گرفته شد و نتایج به دست آمده آزمایش‌ها به همراه محاسبات آماری مربوطه به صورت میانگین و خطای میانگین  $(\bar{X} \pm SEM)$  بیان شده است.

### نتایج

با توجه به نمودارهای ۱، ۴، و ۵ مشخص شد که تعداد فولیکول‌های بدوی، فولیکول ثانویه و فولیکول گراف در گروه ایزونیازید دارای کاهش معنی‌داری نسبت به گروه کنترل در سطح  $(P < 0.05)$  می‌باشد. همچنین گروه نانوآکسید آهن ۱۵۰ و ۲۵۰ میلی‌گرم نسبت به گروه ایزونیازید دارای افزایش معنی‌داری در سطح  $(P < 0.05)$  می‌باشد. با توجه به نمودار ۲ مشخص شد که تعداد فولیکول‌های اولیه تک لایه در گروه ایزونیازید دارای کاهش معنی‌داری نسبت به همه گروه‌های مورد بررسی به استثنای گروه نانوآکسید آهن ۱۵۰ در سطح ۵٪ می‌باشد. همچنین گروه نانوآکسید آهن ۲۵۰ میلی‌گرم نسبت به گروه ایزونیازید و گروه نانوآکسید آهن ۱۵۰

عفونی کردن آب آشامیدنی به منظور جلوگیری از شیوع بیماری و به منظور آنتی باکتریال نمودن، مواد استفاده می‌شود و این که تاکنون گزارش‌های ضد و نقیض در خصوص تاثیر نانو ذرات آهن بر روی دستگاه تناسلی ماده گزارش شده است، در پژوهش حاضر اثر نانو ذرات آهن بر روی بافت تخمدان در موش‌های تیمار شده با ایزونیازید مورد بررسی قرار گرفته است.

### مواد و روش‌ها

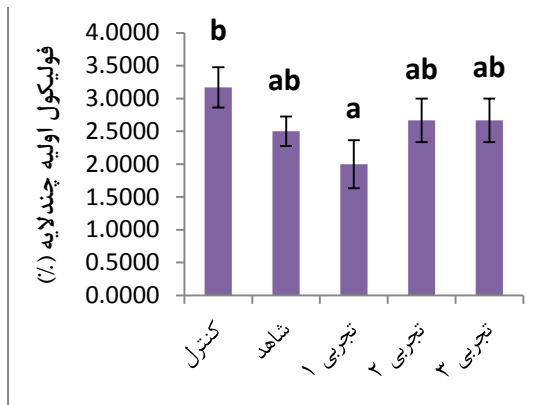
در این تحقیق از ۴۰ سر موش صحرایی ماده بالغ نژاد ویستار که از دانشگاه آزاد اسلامی واحد جهرم خریداری شد استفاده گردید. رت‌ها دارای سن ۱۲۰-۱۱۰ روز با وزن تقریبی  $20 \pm 180$  گرم بودند. حیوانات در محیط با شرایط ۱۲ ساعت روشنایی و ۱۲ ساعت تاریکی و تغذیه با غذای آماده نگهداری شدند. سپس رت‌ها در ۵ گروه ۸ تایی به صورت تصادفی قرار گرفتند که عبارتند از: گروه کنترل: دریافت‌کننده آب و غذای کافی می‌باشند و هیچ گونه تیمار دارویی نداشتند.

گروه شاهد: شامل ۸ سر موش صحرایی بالغ که حلال داروی ایزونیازید (سرم فیزیولوژی به صورت محلول آبی) را به صورت گاوآژ دریافت کردند.

گروه تجربی ۱: شامل ۸ سر موش صحرایی بالغ که داروی ایزونیازید با دوز ۵۰ میلی‌گرم بر کیلوگرم وزن بدن حیوان را به صورت گاوآژ دریافت کردند.

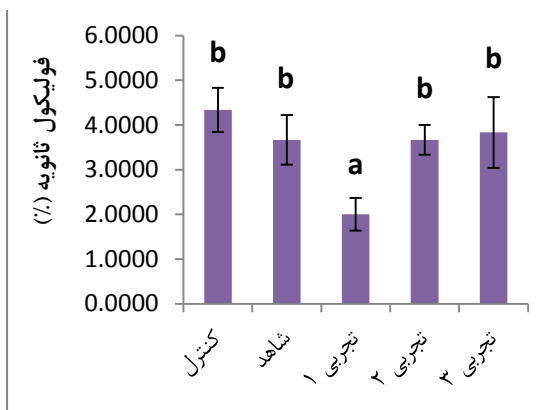
گروه تجربی ۲: شامل ۸ سر موش صحرایی بالغ که علاوه بر ۵۰ میلی‌گرم بر کیلوگرم وزن بدن داروی ایزونیازید (تهیه شده از شرکت دارو پخش ایران) به صورت گاوآژ، ۱۲ روز نانو ذره آهن (تهیه شده از شرکت نانوسبز تهران، ۲۰-۲۵ نانومتر) با دوز  $\frac{Mg}{Kg}$  ۱۵۰ را به صورت درون صفاقی دریافت کردند.

گروه تجربی ۳: شامل ۸ سر موش صحرایی بالغ که علاوه بر ۵۰ میلی‌گرم بر کیلوگرم وزن بدن داروی ایزونیازید به صورت گاوآژ، ۱۲ روز نانو ذره آهن با دوز  $\frac{Mg}{Kg}$  ۲۵۰ را به صورت درون صفاقی دریافت کردند.

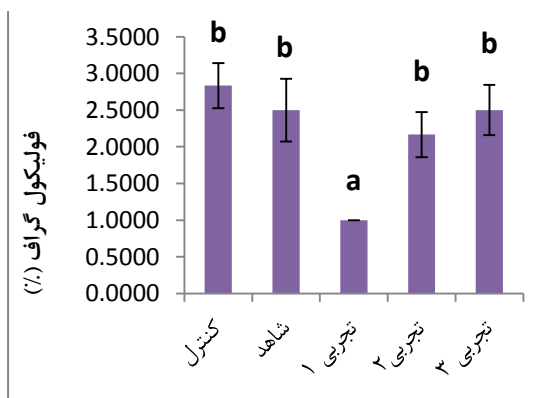


**نمودار ۳.** مقایسه گروه‌های مورد بررسی از نظر فولیکول اولیه چندلایه

مقادیر به صورت  $Mean \pm S.E$  نشان داده شده است. بر اساس آزمون دانکن، اگر ستون‌ها دارای حداقل یک حرف مشترک باشند بیانگر نبود تفاوت معنادار بین ستون‌ها است.

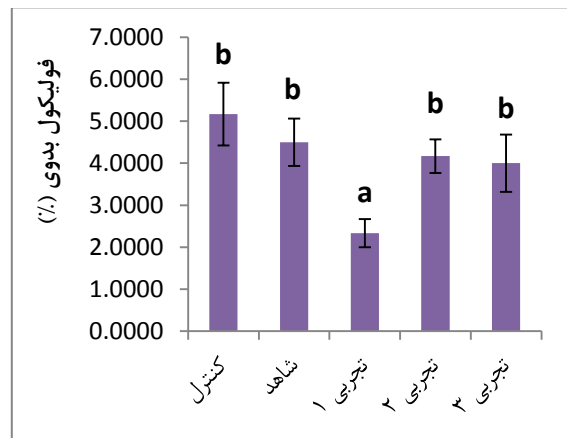


**نمودار ۴.** مقایسه گروه‌های مورد بررسی از نظر فولیکول ثانویه مقادیر به صورت  $Mean \pm S.E$  نشان داده شده است. بر اساس آزمون دانکن، اگر ستون‌ها دارای حداقل یک حرف مشترک باشند بیانگر نبود تفاوت معنادار بین ستون‌ها است.

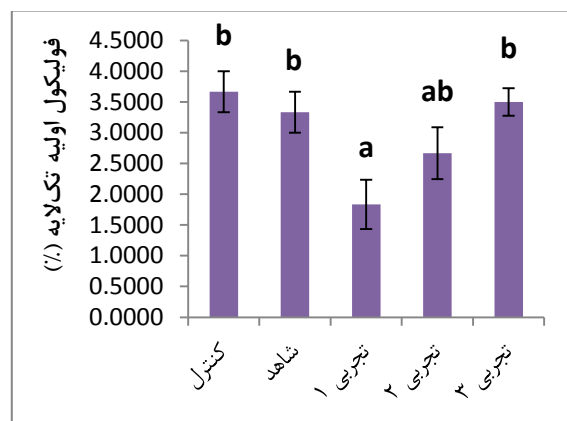


**نمودار ۵.** مقایسه گروه‌های مورد بررسی از نظر فولیکول گراف مقادیر به صورت  $Mean \pm S.E$  نشان داده شده است. بر اساس آزمون دانکن، اگر ستون‌ها دارای حداقل یک حرف مشترک باشند بیانگر نبود تفاوت معنادار بین ستون‌ها است.

دارای افزایش معنی‌داری در سطح ۵٪ می‌باشد. با توجه به نمودار ۳ مشخص شد که تعداد فولیکول‌های اولیه چند لایه در گروه ایزونیازید دارای کاهش معنی‌داری نسبت به گروه کنترل در سطح ۵٪ می‌باشد. دیگر گروه‌های تجربی تغییر معناداری را نسبت به یکدیگر نشان ندادند. با توجه به نمودار ۶ مشخص شد که تعداد جسم زرد در گروه ایزونیازید، نانواکسید آهن ۱۵۰ و ۲۵۰ میلی‌گرم دارای کاهش معنی‌داری نسبت به گروه کنترل در سطح ۵٪ می‌باشند.



**نمودار ۱.** مقایسه گروه‌های مورد بررسی از نظر فولیکول بدوی مقادیر به صورت  $Mean \pm S.E$  نشان داده شده است. بر اساس آزمون دانکن، اگر ستون‌ها دارای حداقل یک حرف مشترک باشند بیانگر نبود تفاوت معنادار بین ستون‌ها است.

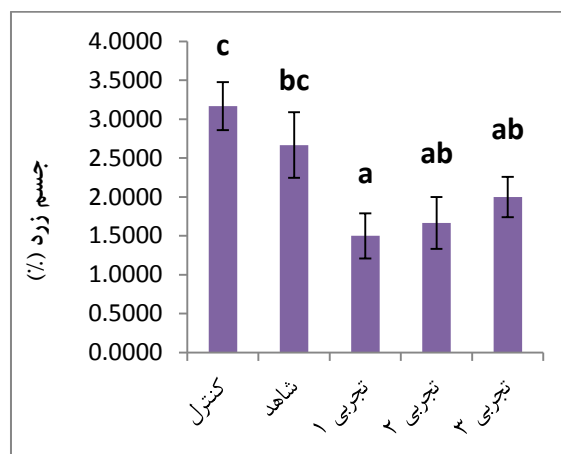


**نمودار ۲.** مقایسه گروه‌های مورد بررسی از نظر فولیکول اولیه تک‌لایه

مقادیر به صورت  $Mean \pm S.E$  نشان داده شده است. بر اساس آزمون دانکن، اگر ستون‌ها دارای حداقل یک حرف مشترک باشند بیانگر نبود تفاوت معنادار بین ستون‌ها است.

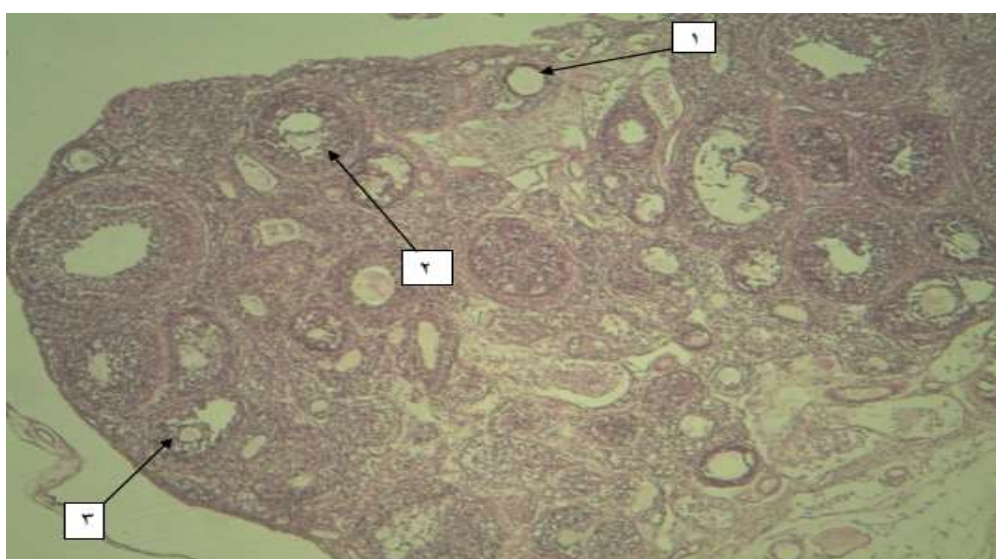
جسم زرد مشخص شد که آسیب بافتی و کاهش فولیکول‌های تخمدانی در گروه‌های دریافت‌کننده ایزونیازید نسبت به گروه کنترل بسیار زیاد می‌باشد و ایزونیازید باعث نکروز سلولی، از هم گسیختگی سلولی و همچنین ایجاد فولیکول‌های آترزی در بافت تخمدان شده است. همچنین فتومیکروگراف (۴-۵) نیز نشان می‌دهد که کاهش تعداد فولیکول‌ها و همچنین تخریب بافتی در گروه‌های دریافت‌کننده ایزونیازید نسبت به گروه کنترل بیشتر می‌باشد و پرخونی بافت تخمدان در گروه ایزونیازید نسبت به گروه کنترل بیشتر است.

نتایج نشان داد که در گروه دریافت‌کننده ایزونیازید و دوز حداقل نانو اکسید آهن نسبت به گروه کنترل آسیب و تخریب فولیکول‌های تخمدان و همچنین تحلیل جسم زرد به طور بسیار خفیف مشاهده شد اما نسبت به گروه تجربی ایزونیازید بهبود در دیواره سلولی و همچنین کاهش تخریب سلولی مشاهده شد. نسبت به گروه‌های دریافت‌کننده نانو اکسید سلنیوم نیز تخریب بافتی بسیار کمتری مشاهده شد. دوز حداقل نانو اکسید آهن نسبت به گروه کنترل از لحاظ شمارش فولیکول‌ها تفاوت چندانی را نشان نمی‌دهند.



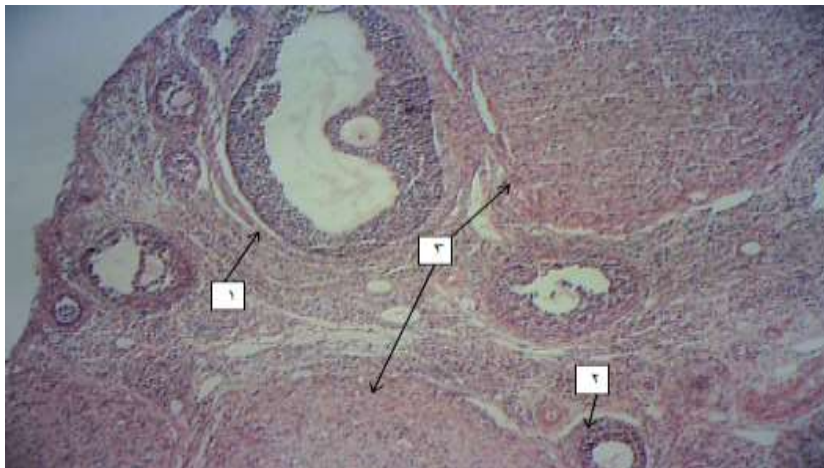
**نمودار ۶.** مقایسه گروه‌های مورد بررسی از نظر جسم زرد مقادیر به صورت  $Mean \pm S.E$  نشان داده شده است. بر اساس آزمون دانکن، اگر ستون‌ها دارای حداقل یک حرف مشترک باشند بیانگر نبود تفاوت معنادار بین ستون‌ها است.

با توجه به فتومیکروگراف بافت تخمدان در گروه کنترل که هیچ گونه تیمار دارویی را دریافت نکرده است سالم و فاقد هر گونه تخریب بافتی می‌باشد (شکل ۱). با توجه به فتومیکروگراف مشخص شد که در گروه شاهد، بافت تخمدان نسبت به بافت کنترل سالم و فاقد هر گونه آسیب سلولی می‌باشد (شکل ۲). با توجه به نمودار شمارش فولیکول‌های تخمدانی و

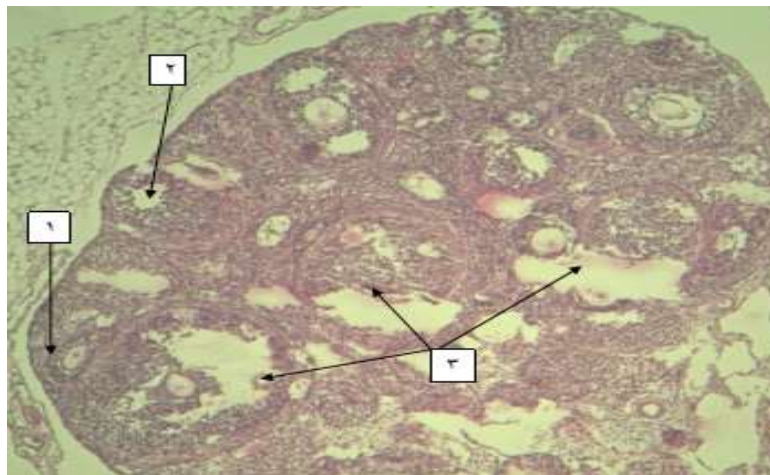


**شکل ۱.** فتومیکروگراف از بافت تخمدان در گروه کنترل، بزرگنمایی  $100 \times$  رنگ آمیزی: هماتوکسیلین-ئوزین، ۱- فولیکول اولیه ۲- فولیکول ثانویه ۳- فولیکول گراف

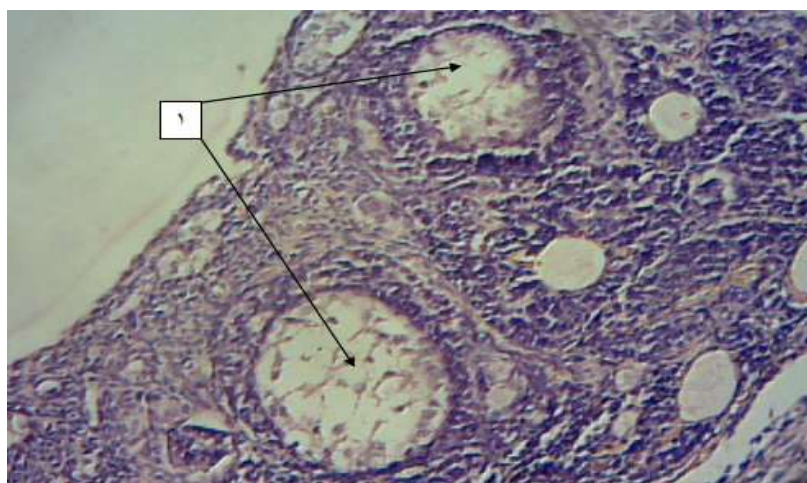




شکل ۲. فوتومیکروگراف از بافت تخمدان در گروه شاهد، بزرگنمایی  $100\times$  رنگ آمیزی: هماتوکسیلین-ائوزین،  
۱- فولیکول گراف ۲- فولیکول اولیه چند لایه ۳- جسم زرد



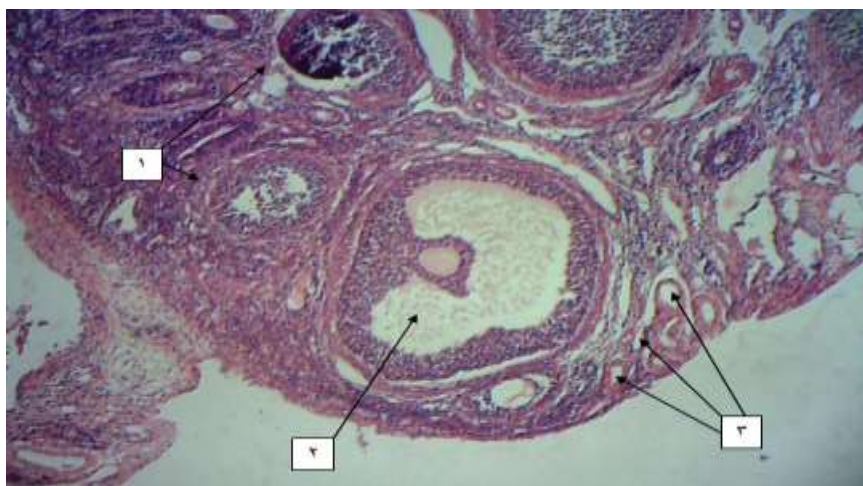
شکل ۳. فوتومیکروگراف از بافت تخمدان گروه دریافت‌کننده ایزونیازید، بزرگنمایی  $100\times$  رنگ آمیزی: هماتوکسیلین-ائوزین،  
۱- فولیکول ثانویه ۲- جسم زرد (در مقایسه با گروه شاهد) تحلیل رفته ۳- فولیکول آترتیک



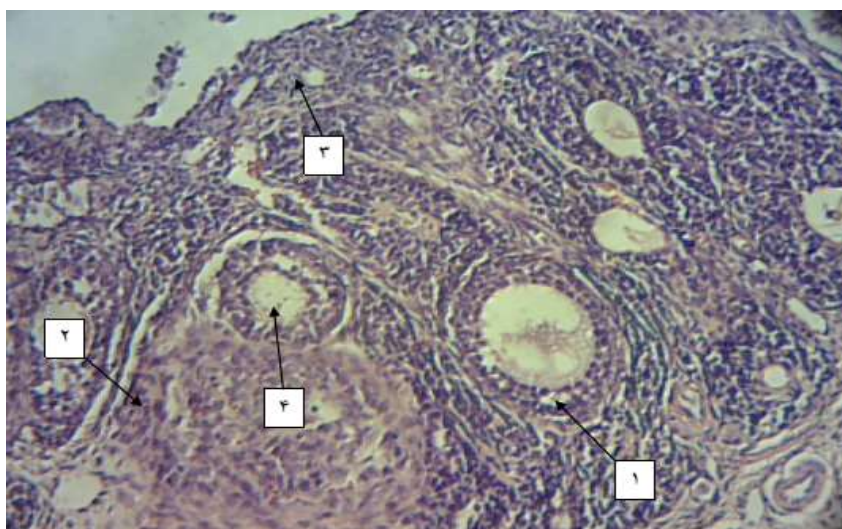
شکل ۴. فوتومیکروگراف از بافت تخمدان در گروه دریافت‌کننده ایزونیازید، بزرگ نمای  $100\times$  رنگ آمیزی هماتوکسیلین-ائوزین،  
۱- فولیکول آترزی

مقدار بسیار خفیف و کمتر از سایر گروه‌های تجربی مشاهده می‌شود. شمارش فولیکولی در این گروه با گروه کنترل تفاوت معنی‌داری را نشان نمی‌دهد.

فتومیکروگراف نوری نشان داد که در گروه‌های دریافت‌کننده ایزونیازید و دوز حداکثر نانوآکسید آهن تخریب بافتی و همچنین نکروز دیواره‌های سلولی به



**تصویر ۵.** فتومیکروگراف از بافت تخمدان در گروه دریافت‌کننده نانوآکسید آهن به همراه دوز حداقل ایزونیازید، بزرگنمایی X ۱۰۰ رنگ آمیزی: هماتوکسیلین-اُتوزین، ۱- فولیکول‌های اترزی ۲- فولیکول گراف ۳- عروق خونی



**تصویر ۶.** فتومیکروگراف از بافت تخمدان در گروه دریافت‌کننده نانوآکسید آهن به همراه دوز حداکثر ایزونیازید، بزرگنمایی X ۴۰۰ رنگ آمیزی: هماتوکسیلین-اُتوزین، ۱- فولیکول اولیه چند لایه ۲- جسم زرد تحلیل رفته ۳- فولیکول اولیه ۴- فولیکول اترزی

بر روی اثر ایزونیازید بر اسپرماتوژنز در موش و همستر بیان کردند که استفاده از ایزونیازید در دوزهای ۲۵ و ۱۲۵ میلی‌گرم بر کیلوگرم وزن بدن به صورت خوراکی، باعث ایجاد کروموزوم‌های غیر طبیعی و در نتیجه اسپرم غیر بارور در موش و همستر می‌شود. همچنین باعث کاهش اسپرماتوژنز و ایجاد اسپرم‌های غیر نرمال طی

## بحث و نتیجه‌گیری

نتایج نشان می‌دهد که در پژوهش حاضر، در گروه دریافت‌کننده ایزونیازید کاهش فولیکول بدوی، اولیه (تک‌لایه و چندلایه)، ثانویه، گراف و جسم زرد مشاهده شد که نشان‌دهنده اثر منفی ایزونیازید بر تعداد فولیکول‌های تخمدانی می‌باشد. در مطالعات انجام شده

افزایش معنادار و در گروه ایزونیازید و نانوآکسید آهن (۲۵۰) تعداد فولیکول بدوی، اولیه تک لایه، ثانویه و گراف دارای افزایش معناداری نسبت به گروه ایزونیازید از خود نشان می‌دهند.

در مطالعات پیشین که به منظور بررسی اثر نانو ذرات آهن با دوزهای ۴۵ و ۱۵ و ۵ میلی‌گرم بر کیلوگرم وزن بدن، بر بافت تخمدان و میزان باروری انجام شد مشخص گردید که ذرات آهن در تمام قسمت‌های بافت تخمدان تجمع یافته، همچنین شاخص‌های استرس اکسیداتیو افزایش داشته‌اند که این افزایش با میزان تجمع آهن رابطه مستقیمی دارد. نانو ذرات آهن احتمالاً با اختلال در مسیرهای اکسیداتیو سلولی، تعداد فولیکول‌ها و اجسام زرد را کاهش و در اثر ایجاد شدن رادیکال‌های آزاد اکسیژن و تخریب میکروفیلانمت‌ها و فیلامنت‌های بینابینی و آسیب به میتوکندری سلول‌ها به دنبال سرباری آهن، روند آپوپتوز سلولی و در نتیجه تعداد فولیکول‌های آترتیک را افزایش می‌دهند که این حالت می‌تواند تأثیر منفی بر باروری موش‌های ماده ایجاد کند (Najaf zadeh et al., 2014). احتمالاً علت اختلاف در فولیکول‌های تخمدانی در گروه‌های تجربی نسبت به گروه ایزونیازید و پژوهش‌های پیشین به دلیل دوز مصرفی نانوآکسید آهن، نحوه تجویز و طول مدت تجویز و عدم استفاده از ایزونیازید در پژوهش‌های دیگر می‌باشد. همانطور که بیان شد استفاده طولانی مدت از نانو ذرات سبب اثرات منفی بر بافت‌های مختلف می‌شود و به این صورت اثر آن بر بافت تخمدان در دوزهای حداقل، کمتر می‌شود و این می‌تواند دلیل احتمالی اختلاف پژوهش حاضر با نتایج پژوهش‌های پیشین باشد. از طرفی در مطالعات دیگر بیان کردند که نانوذرات آهن دارای کاربردهای زیست پزشکی زیادی از قبیل بازسازی بافتی از طریق افزایش تعداد سلول‌ها، ایمنی سنجی، رفع مسمومیت مایعات زیستی، گرمادرمانی سلول‌های سرطانی و غیره می‌باشند (Mirkovic et al., 2010). با وجود کاربرد

۱۲ هفته تیمار با ایزونیازید می‌شود. همچنین بیان کردند که این دوز از ایزونیازید بیشتر از حد نرمال برای درمان در مردان می‌باشد (Miltenburger et al., 1998). همچنین در بررسی اثر ایزونیازید بر اووژنز در موش کوچک آزمایشگاهی بیان کردند که این دارو در سلول‌های ژرمینال تخمدان سبب ایجاد جهش می‌شود؛ همچنین باعث کاهش لقاح و توقف تخمک در مرحله اووسیت II می‌شود که نشان‌دهنده اثر مخرب ایزونیازید بر بافت تخمدان و در نتیجه اووژنز می‌باشد (Rohrborn et al., 1998) که موافق با پژوهش حاضر است و اثرات منفی ایزونیازید بر بافت تخمدان را در افراد مصرف‌کننده نشان می‌دهد. در گذشته در بررسی آسیب به DNA در سلول‌های زبایی خرگوش نر تحت درمان با ایزونیازید و پروکاربازین بیان کردند که دوز بالای داروی ایزونیازید سبب آسیب به DNA سلول‌های زایا می‌شود که نسبت به پروکاربازین دارای اثرات موتاژنیک کمتری در سلول‌های زایا می‌باشد (Bürgin et al., 1989). این احتمال وجود دارد که در پژوهش حاضر، ایزونیازید با جهش در DNA سبب کاهش در سلول‌های زایا و در نتیجه کاهش فولیکول‌های تخمدانی می‌شود. از طرفی بیان شده که برای رشد فولیکول‌های تخمدانی، رگ‌زایی لازم است که اختلال در رگ‌زایی به آترزی فولیکولی منجر می‌شود (Bruno et al., 2013). در مطالعات بیان شده که گونه‌های فعال اکسیژن می‌توانند به عنوان مبدل‌های سیگنال (Tropea et al., 2006) پاسخ‌های رگ‌زایی ایجاد کند و کاهش یا افزایش گونه فعال اکسیژن سبب ایجاد اختلال در رگ‌زایی می‌شود (Basini et al., 2004). همانطور که بیان شد ایزونیازید سبب ایجاد اختلال در تولید گونه فعال اکسیژن می‌شود (Naik, 2003). احتمالاً در پژوهش حاضر ایزونیازید با تولید گونه فعال اکسیژن سبب اختلال در رگ‌زایی و در نتیجه کاهش فولیکول‌های تخمدانی در گروه‌های تجربی و نکروز سلولی می‌شود. نتایج نشان می‌دهد تعداد جسم زرد در گروه دریافت‌کننده ایزونیازید و نانوآکسید آهن (۱۵۰) تعداد فولیکول بدوی، ثانویه و گراف دارای



بافت تخمدان در گروه‌های دریافت‌کننده خود شده و نانو اکسید آهن به صورت وابسته به دوز تا حدودی این عوارض را کاهش داده است. نتایج مربوط به این پژوهش را می‌توان تا حدودی به انسان تعمیم داد.

### سپاسگزاری

از کارشناسان محترم دانشگاه آزاد اسلامی که در انجام این پژوهش ما را یاری نمودند، تشکر و قدردانی می‌گردد.

### REFERENCES

- Basini, G.; Grasselli, F.; Bianco, F.; Tirelli, M.; Tamanini, C.; (2004) Effect of reduced oxygen tension on reactive oxygen species production and activity of antioxidant enzymes in swine granulosa cells. *Biofactors*; 20(2): 61-9.
- Bruno, J.B.; Matos, M.H.T.; Chaves, R.N.; Celestino, J.J.H., Saraiva, M.V.A.; Lima-Verde, I.B.; et al.; (2009). Angiogenic factors and ovarian follicle development. *Anim Reprod*; 6(2): 371-9.
- Bürgin, H.; Schmid, B.; Zbinden, G.; (1989). Assessment of DNA damage in germ cells of male rabbits treated with isoniazid and procarbazine. *Toxicology*; 12 (3): 251-257.
- Georgieva, N.; Gadjeva, V.; Tolekova, A.; (2004). New isonicotinoylhydrazones with SSA protect against oxidative-hepatic injury of isoniazid. *TJS*; 2:37-43.
- Hoshyar, L.; Rezae, S.; Ramezani, M.; et al.; (2011). The effects of silver nano particles on ovarian and pituitary-gonadal tissue in female rats. *Thesisforamaster, PNU Tehran*; 1-20.
- Kesmati, M.; Khorshidi, M.; (2013). Fe<sub>2</sub>O<sub>3</sub> effect on the behavior of nano particles anxiety and pain in adult male rats. *Original Article Journal of Kerman University of Medical Sciences*; 1(1): 1-10.
- Mahajeri, D.; Dostar, Y.; Rahmnaei, J.; (2012). Antioxidant Effects of Green Tea Extra ctto isoniazid hepatotoxicity in rats. *Journal of Veterinary Medicine, Islamic Azad University Tabriz*; 5(2): 1221-1232.
- Miltenburger, H.G.; Trager, H.; Adler, I.D.; et al.; (1998). The effect of Isoniazid (INH) on chinese hamster and mouse spermatogonia. *Hum Genet*; 42(1):44-9.
- Mirkovic, B.; Turnsek, T.L.; Kos, J.; (2010). Nanotechnology in the treatment of cancer. *Zdr Vestn*; 79(2): 146-55.
- Morton, J.G.; Day, E.S.; Halas, N.J.; West, J.L.; (2010). Nanoshells for photothermal cancer therapy. *Methods Mol Biol*; 624: 101-117.
- Naik, S.R.; (2003). Antioxidants and their role in biological functions: An overview. *Indian Drugs*; 40: 501-16.
- Naik, S.R.; (2003). Antioxidants and their role in biological functions: An overview. *Indian Drugs*; 40: 501-16.
- Najaf zadeh, H.; Marvati, H.; Shahriyari, A.; et al.; (2014). Histomorphometric and histochemistry study by the military rat ovary. *Thesis .Ministry of Science, Research and Technology-martyr Chamran University-School of Veterinary Medicine*; 1-20.
- Rohrborn, G.; Sezer, V.; Adler, I.D.; et al.; (1998). Effect of isoniazid (INH) on the oogenesis of mice. *Hum Genet*; 42(1): 55-8.
- Sekhon, L.H.; Gupta, S.; Kim, Y.; Agarwal, A.; (2010). Female Infertility

فرآوان این نانو ذرات اثرات آن‌ها روی سلامتی انسان هنوز به طور کامل شناخته نشده است ( Mirkovic *et al.*, 2010). این احتمال وجود دارد که افزایش تعداد فولیکول‌ها در گروه‌های نامبرده نسبت به گروه ایزونیاژید به دلیل خواص نانو ذرات آهن در بازسازی بافتی و تعداد سلول‌ها باشد.

### نتیجه‌گیری

با توجه به مطالب ذکر شده، ایزونیاژید سبب تخریب

- and antioxidants. *Current Women's Health Reviews*; 6: 84-95.
- Tasduq, S.A.; Peerzada, K.; Koul, S.; Bhat, R.; Johri, R.K.; (2005). Biochemical manifestations of anti-tuberculosis drugs induced hepatotoxicity and the effect of silymarin. *Hepatol Res*; 31: 132-5.
- Tropea, A.; Miceli, F.; Minici, F.; Tiberi, F.; Orlando, M.; Gangale, M.F.; et al.; (2006). Regulation of vascular endothelial growth factor synthesis and release by human luteal cells in vitro. *J Clin Endocrinol Metab*; 91(6): 2303-9.
- Zhang, X.; Sharma, R.K.; Agarwal, A.; Falcone, T.; (2005). Effect of pentoxifylline in reducing oxidative stress-induced embryotoxicity. *J Assist Reprod Genet*; 22(11-12): 415-7.