مجله علمی ـ پژوهشی زیست‌شناسی جانوری تجربی
سال ششم، شماره دوم، پیاپی بیست و دوم، پاییز ۱۳۹۶ (۴۳-۳۵)

بررسی اثرات ریتالین بر روی تغییرات بافت‌شناسی مغز درمدل موش سوری

علی لوئی منفرد*
دانشیار، گروه علوم پایه، دانشکده پیرادامپزشکی، دانشگاه ایلام، ایلام، ایران
(تاریخ دریافت: ۱۳۹۵/۳/۱۷ – تاریخ تصویب: ۱۳۹۶/۸/۱)

چکیده

از آنجایی‌که که متیل فندیت با نام تجاری ریتالین از سال‌ها پیش در درمان بیش فعالی و نقص توجه مورد استفاده قرار می‌گیرد و در مورد اثرات آن بر روی سلول‌های سیستم عصبی مرکزی مطالعه جامعی صورت نگرفته است هدف ازاین تحقیق، مطالعه اثرات ریتالین بر روی مغزمی‌باشد. در این مطالعه تجربی ۱۶ سر موش سوری ماده با وزن اولیه ۳۸-۳۲ گرم، به‌طور تصادفی به ۳ گروه تجربی و ۱ گروه شاهد تقسیم شدند. در گروه‌های تجربی از ریتالین به مقدار ۰/۵، ۵، ۵۰ میلی‌گرم برکیلوگرم وزن بدن و گروه شاهد نیز آب مقطر به‌صورت گاواژ به مدت ۲۱ روز استفاده شد. در پایان آزمایش‌ها، ابتدا حیوانات بیهوش شده و سپس مغز آنها استخراج شد. بعد از استخراج مغز از آنها برش‌هایی با ضخامت حداکثر ۰/۵ سانتی‌متر تهیه شد و در فرمالین ۱۰٪ قرار داده شد. سپس تغییرات بافتی مشاهده و ثبت گردید. نتایج این مطالعه نشان داد که در مقاطع بافتی مربوط به موش‌های سوری تیمار شده با متیل فندیت به میزان ۵۰ میلی‌گرم بر کیلوگرم وزن بدن نسبت به گروه شاهد تغییراتی از قبیل پرخونی در رگ‌های مغز، کاهش اندازه سلول‌های عصبی و افزایش میزان هتروکروماتین در این سلول‌ها مشاهده می‌شود. بر اساس نتایج این تحقیق، مصرف ریتالین می‌تواند اختلالات ساختاری در بافت مغز ایجاد کند؛ بنابراین تجویز آن بایستی با احتیاط صورت بگیرد.

واژه‌های کلیدی: بافت‌شناسی، ریتالین، مغز، موش سوری.

Effects of Ritalin administration on the brain´s histological alterations in the mouse model

Ali Louei Monfared*
Associate Professor, Department of Basic Sciences, Faculty of ParaVeterinary Medicine, University of Ilam, Ilam, Iran
(Received: Jun. 6, 2016 - Accepted: Oct. 23, 2017)

ABSTRACT

Since Methylphenidate or Ritalin is used as a treatment of attention deficit hyperactivity disorder (ADHD). Also there is not a comprehensive study in the literature about its side effects on the nerve system structure; in the present survey the effect of methylphenidate on the brain tissue was studied. In this study a total of 16 female mice with primary weight of 32-38 g were randomly divided into four groups including one control and three experimental groups. In experimental groups Ritalin was used in the doses of 0.5, 5 or 50 mg/kg by gavages method for 21 days. At the end of the period and after animal's euthanasia; the brain specimens were removed and structural alterations were studied using a light microscope. There is congestion in the brain vessels, decrease in the perikarion size and increase in the heterochromatin levels in the nerve cells of treated animals with Ritalin at 50 mg/kg/BW when compared with the control group. It could be concluded that treatment of Ritalin maybe induces structural disorders in the brain tissue and its prescribing must be reconsidered.

Keywords: Brain, Histology, Mouse, Ritalin.

* نویسنده مسئول: علی لوئی منفرد E-mail: alm722@gmail.com

مقدمه

متیل فندیت با نام تجاری ریتالین یک ترکیب شبه آمفتامینی است که اولین بار در سال ۱۹۵۴ معرفی شد. این ترکیب شیمیایی یکی از داروهای با قدرت متوسط برای تحریک سیستم اعصاب مرکزی است و برای درمان اختلالات بیش فعالی و نقص توجه در کودکان تجویز می‌شود. در واقع این دارو از طریق اتصال به انتقال‌دهنده‌های دوپامین، مهار بازجذب آن و در نتیجه افزایش میزان دوپامین در محل انتهاهای پیش‌سیناپسی و مایعات بین سلولی عمل می‌کند (Volkow *et al*., 2001). قرص‌های خوراکی متیل فنیدیت هیدروکلراید در دو نوع ۱۰ و ۲۰ میلی‌گرمی در دسترس است. این ماده به صورت پودر کریستالی، سفیدرنگ و بدون بو است که محلول در آب و متانول است. نام اولیه این دارو "نوآرتیس" بود و از سال ۱۹۶۰ محققین نام آن را به "ریتالین" تغییر دادند. در گذشته از آن برای درمان افسردگی، خواب آلودگی در طول روز و سندروم خستگی مزمن استفاده می‌شد (Barbaresi *et al*., 2002; Dafny & Yang, 2006).

امروزه کاربرد اصلی این دارو برای درمان کودکان بیش فعال است این کودکان دچار مشکل عدم تمرکز هستند و نمی توانند بیش از چند ثانیه بر روی موضوع مشخصی فوکوس کنند. گزارش شده است که تجویز ریتالین توسط کلینیسین باعث می شود تا ۷۵ درصد این کودکان قدرت فکر کردن مداوم به موضوعی خاص را بیابند. بخش قابل توجهی از این افراد در سنین نوجوانی و حتی بزرگسالی نیز نباید دوره درمان را قطع کنند، زیرا در این صورت مجدداً علایم بیماری ظاهر می‌شود (Levin & Kleber, 1995; Leonard *et al*., 2004). کاربرد دیگر متیل فندیت برای افراد مسنی است که به علت کهولت سن، قسمت عمده شبانه روز را درخواب به سر می‌برند. آنها با خوردن یک قرص در ابتدای روز هوشیاری خود را حفظ می‌کنند. معمولاً به عوارض مصرف قرص در این گروه سنی چندان توجهی نمی‌شود مخصوصاً که این افراد در سال‌های آخر عمر خود هستند (Rowland *et al*., 2001; Schachter *et al*., 2001).

متیل فندیت ازجمله داروهای شیمیایی است که هنوز مطالعه کافی بر روی آثار و عوارض احتمالی آن انجام نشده است، با این وجود در سالیان اخیر به برخی از این عوارض پرداخته شده است. به عنوان نمونه Motaghinejad *et al*. (2016) گزارش نمودند که تجویز مداوم متیل فندیت در غلظت‌های ۱۰ و ۲۰ میلی گرم بر کیلوگرم وزن بدن در موش‌های صحرایی موجب بروز استرس اکسیداتیو، التهاب سیستم عصبی و نرودژنرسانس در هیپوکامپ موش‌های بالغ می گردد. با این وجود Manjanatha *et al*. (2008) دریافتند که این دارو تأثیری بر بروز روندهای موتاژنیک در کبد حیوانات آزمایشگاهی ندارد. به‌علاوه، گزارش شده است که تجویز متیل فندیت در موش‌های سوری به میزان ۳۰ میلی گرم بر کیلوگرم وزن بدن به روش تزریق داخل صفاقی سبب صدمات غیرقابل برگشت در سلول‌های عصبی می‌شود. این محققین اثرات مضر متیل فندیت را به نقش آن در تغییر مقادیر TNF-α و IL-1β و همچنین فعال نمودن روندهای التهابی نسبت دادند. از طرف دیگر این محققین با تجویز داروی اندومتاسین توانستند تا حدودی تأثیرات سوء متیل فندیت را برطرف سازند (Gonçalves *et al*., 2010).

از طرف دیگر مطالعات قبلی نشان داده اند که مصرف طولانی مدت ریتالین در سیستم سروتونرژیک مغز اختلال ایجاد نموده و تا ۱۲ هفته پس از قطع مصرف دارو، همچنان موجب افزایش میزان نروترنسمیتورهای ناقل سروتونین در مدل موش صحرایی می‌گردد (Daniali *et al*., 2013). به علاوه، محققین قبلی دریافتند که تجویز ریتالین در موش‌های صحرایی بالغ موجب کاهش حجم و همچنین کاهش میزان میلین رشته‌های عصبی می‌شود (Marel *et al*., 2015). همچنین گزارش

شده است که تجویز داروی متیل فندیت به موش‌های سوری، در غلظت‌های نزدیک به دوز مورد استفاده در انسان، سبب بروز تبعات نرودژنراتیو از طریق فعال سازی افزایش بیان ژن‌های مؤثر در ایجاد پاسخ های پیش التهابی می‌شود (Sadasivan *et al*., 2012). با توجه به اینکه در مورد اثرات ریتالین بر روی پارانشیم عصبی و تمامیت سلولی نرون های سیستم عصبی مرکزی از دیدگاه بافت‌شناسی مطالعات محدودی در دسترس است، دراین پژوهش ساختمان میکروسکوپی بافت مغز در موش سوری تحت درمان با متیل فنیدیت مورد مطالعه قرار گرفت.

مواد و روش‌ها

در این مطالعه توصیفی- تجربی۱۶ سر موش سوری ماده با وزن اولیه ۳۸-۳۲گرم از مرکز پرورش و نگهداری حیوانات آزمایشگاهی دانشکده پیرادامپزشکی دانشگاه ایلام تهیه شد. در مرحله بعد حیوانات به‌طور تصادفی به ۳ گروه تجربی و ۱ گروه شاهد تقسیم شدند. در تمام طول دوره آزمایشات، شرایط زیستی و محیطی اپتیموم (چرخه ۱۲ ساعت روشنایی-۱۲ساعت تاریکی، دمای بین ۲۴-۲۲ درجه سانتی‌گراد، آب و غذا به‌طور نامحدود) برای همه حیوانات تحت مطالعه فراهم گردید. همچنین حیوانات مورد بررسی در طول دوره از رژیم خوراکی یکسان بر پایه پروتئین و چربی و از طریق خوراک آماده مخصوص جوندگان (پلت) تغذیه شدند. در مورد حیوانات گروه‌های تجربی از ریتالین به میزان ۰/۵، ۵ و۵۰ میلی‌گرم برکیلوگرم وزن بدن و درگروه شاهد از آب مقطر به روش گاواژ و در مدت زمان ۲۱ روز متوالی استفاده شد. ریتالین مورد استفاده در این تحقیقات از شرکت سیگما خریداری و تهیه شد (Sigma–Aldrich Company, USA). مدت زمان آزمایشات و دوزهای مورد استفاده بر اساس مقالات مشابه انجام شده در سنوات گذشته و با اندکی تغییرات در میزان غلظت‌های دارو انتخاب گردید (Manjanatha *et al*., 2008). در پایان آزمایشات، ابتدا حیوانات توسط کلروفرم بیهوش شده و پس از باز کردن جمجمه، مغز آنها استخراج شد. جهت مطالعات هیستومتریک، بلافاصله بعد از استخراج مغز، از آن برش‌هایی با ضخامت حداکثر ۰/۵ سانتی‌متر تهیه شد و در فرمالین ۱۰٪ قرار داده شد. با استفاده از روش‌های متداول تهیه مقاطع بافتی، از نمونه‌ها برش‌هایی به ضخامت ۶-۵ میکرومتر تهیه شد و با استفاده از روش هماتوکسیلین-ائوزین رنگ‌آمیزی شد. بر اساس روش بررسی هیستومتریک انجام شده در تحقیقات قبلی و با اندکی تغییر، از مقاطع رنگ‌آمیزی‌شده هر نمونه، به‌طور تصادفی ۸ مقطع و از هر مقطع سه میدان دید انتخاب شد (Louei Monfared *et al*., 2014) و به کمک فتومیکروسکوپ (Olympus, Germany) عکس برداری گردید. با استفاده از تصاویر به دست آمده تمامی تغییرات بافتی ایجاد شده نسبت به گروه شاهد مقایسه و ثبت گردید.

نتایج

در مقاطع میکروسکوپی مغز مربوط به موش‌های گروه شاهد، ساختمان میکروسکوپی طبیعی بافت مغز مشاهده شد. در این نمونه‌ها اندازه نرون‌های مغز، اندازه هسته و سیتوپلاسم آنها، آرایش و نظم زوائد سیتوپلاسمی و میزان کروماتین هسته‌ای طبیعی به نظر می‌رسید (شکل ۱). همچنین در این گروه، سلول‌های پشتیبان بافت مغز (گلیال) دارای تعداد و ساختمان طبیعی بوده و مویرگ‌های تغذیه‌کننده پارانشیم مغز سایز و ساختار نرمال داشتند (شکل ۲).

در ساختار میکروسکوپی مغز مربوط به موش‌های گروه دریافت‌کننده ریتالین به میزان ۰/۵ و ۵ میلی‌گرم بر کیلوگرم بافت طبیعی مغز مشاهده شد. در این مقاطع اندازه نرون‌های مغز، اندازه هسته و سیتوپلاسم آنها، آرایش و نظم زوائد سیتوپلاسمی و میزان کروماتین هسته‌ای تقریباً شبیه به گروه شاهد بود.

در مقاطع میکروسکوپی مغز مربوط به موش‌های گروه دریافت‌کننده ریتالین به میزان ۵۰ میلی‌گرم بر کیلوگرم کاهش مشخص اندازه نرون‌ها، کاهش تعداد

و سایز زوائد نرونی (آکسون و دندریت) و همچنین افزایش مشخص اندازه مویرگ‌های مغزی و خروج خون از آنها (خونریزی) دیده شد (شکل ۳).

در مقاطع میکروسکوپی مغز مربوط به موش‌های گروه دریافت کننده ریتالین به میزان ۵۰ میلی‌گرم بر کیلوگرم؛ کاهش اندازه سلولی و همچنین چروکیدگی سلول‌های گلیال دید. به علاوه، زوائد عصبی این سلول‌ها نامشخص و تحلیل رفته بود. همچنین در این نمونه‌ها پرخونی در پارانشیم بافت عصبی مشاهده گردید (شکل ۴).

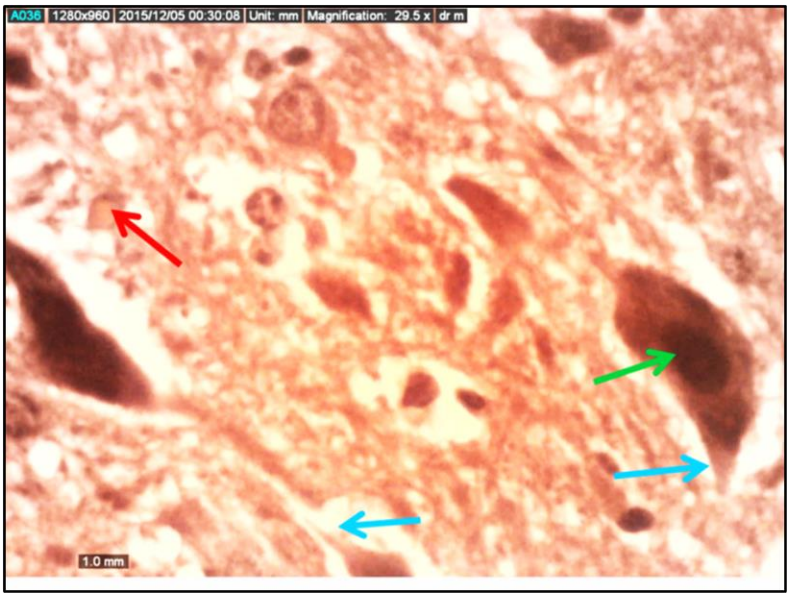

شکل ۱. مقطع میکروسکوپی مغز در موش‌های گروه شاهد (بزرگ نمایی۴۰۰ ، رنگ آمیزی هماتوکسیلین–ائوزین). در این مقطع فلش سبز رنگ به اندازه نرمال نرون‌ها و طبیعی بودن رنگ هسته یوکروماتین اشاره می‌کند. فلش‌های آبی به طبیعی بودن اندازه و تعداد زوائد سلولی (آکسون و دندریت) اشاره می‌کنند. فلش قرمز رنگ طبیعی بودن اندازه مویرگ‌های مغز از جمله سایز کوچک آنها اشاره می‌کند.

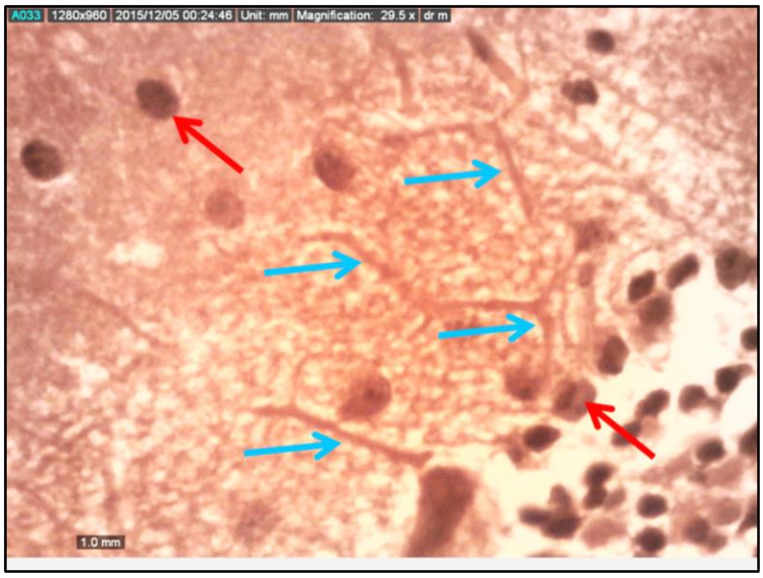

شکل ۲. مقطع میکروسکوپی مغز در موش‌های گروه شاهد (بزرگ نمایی ۴۰۰، رنگ‌آمیزی هماتوکسیلین–ائوزین). در این مقطع فلش‌های آبی رنگ به نرمال بودن تعداد و سایز زوائد سلول‌های پشتیبان بافت مغز (گلیال) اشاره می‌کنند. فلش‌های قرمز رنگ به نرمال بودن هسته و تعداد طبیعی سلول‌های گلیال اشاره می‌کنند.

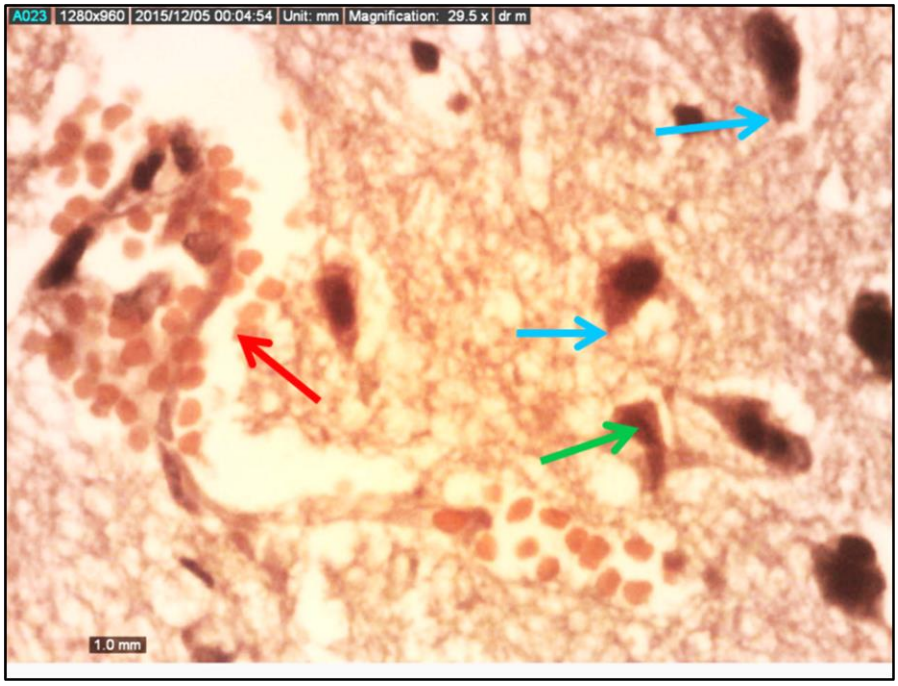

شکل ۳. مقطع میکروسکوپی مغز موش‌های دریافت‌کننده ریتالین به میزان ۵۰ میلی‌گرم بر کیلوگرم (بزرگ‌نمایی ۴۰۰، رنگ آمیزی هماتوکسیلین- ائوزین). در این مقطع فلش سبز رنگ به کاهش مشخص اندازه نرون‌ها اشاره می‌کند. فلش‌های آبی رنگ به کاهش تعداد و سایز زوائد نرونی (آکسون ودندریت) اشاره می‌کند. فلش قرمز رنگ به افزایش معنی‌دار مویرگ‌های مغزی و خروج خون از آنها (خونریزی) اشاره می‌کند.

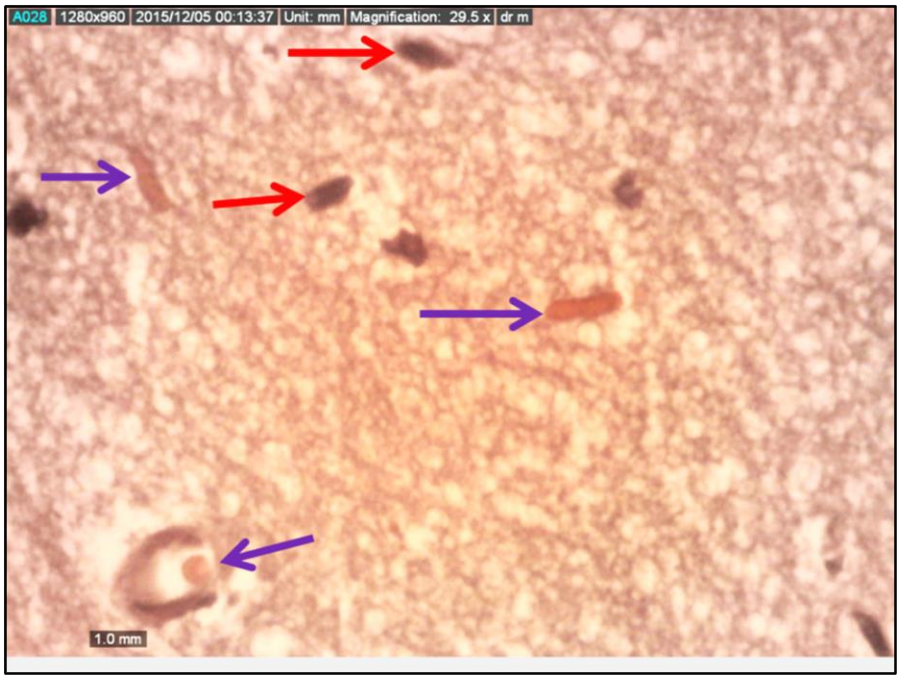

شکل ٤. مقطع میکروسکوپی مغز در موش‌های دریافت‌کننده ریتالین به میزان ۵۰ میلی‌گرم برکیلوگرم (بزرگ‌نمایی ۴۰۰، رنگ‌آمیزی هماتوکسیلین-ائوزین). در این مقطع فلش قرمز رنگ به چروکیدگی سلول‌های گلیال اشاره می‌کند. ضمناً زوائد عصبی این سلول‌ها نا مشخص است. فلش‌های بنفش رنگ به پرخونی بافت عصبی اشاره دارد.

بحث و نتیجه‌گیری

متیل فندیت یا ریتالین به‌عنوان یک داروی روتین به‌طور روزمره برای درمان اختلال عدم تمرکز کودک استفاده می‌شود. با این وجود گزارش شده است که این ماده شیمیایی به‌عنوان یک داروی اعتیاد آور برای برطرف کردن عوارض خواب‌آور اپیوئیدها در بین دستیاران بعضی از دانشگاه‌های علوم پزشکی سوء مصرف دارد (Khademi & Shariat, 2013; Arria & Wish, 2006).

در سال‌های اخیر از طرف پژوهشگران توجه ویژه‌ای به داروهایی که ممکن است مورد سوء مصرف افراد قرار بگیرند معطوف شده است. که این سوء مصرف اثرات مخرب و زیانباری را بر روی فرد به جا می‌گذارد. مطالعات قبلی نشان داده‌اند که متیل فنیدیت از نظر ساختار فارماکولوژیکی و دارویی شبیه به برخی از مواد مخدر مانند متامفتامین و کوکائین است و آسیب‌پذیری آن در افراد استفاده‌کننده، به علت شباهت ساختاری به کوکائین می‌تواند اثرات مشابهی را ایجاد نماید (Schachter *et al*., 2001; Khademi & Shariat, 2013).

مطالعه حاضر به منظور بررسی اثرات ریتالین بر روی پارانشیم عصبی و تمامیت سلولی نرون‌های سیستم عصبی مرکزی از دیدگاه بافت‌شناسی در مدل موش‌های سوری صورت گرفت. به‌طور کلی، نتایج این مطالعه نشان داد که ساختار بافتی مغز در حیوانات تیمار شده به مدت ۲۱ روز متوالی با غلظت‌های ۵۰ میلی‌گرم بر کیلوگرم وزن بدن از داروی متیل فندیت، کاملاً تخریب شده و به‌صورت غیرطبیعی تغییر می‌یابد. اما در غلظت‌های ۰/۵ و ۵ میلی‌گرم بر کیلوگرم وزن بدن از داروی متیل فندیت و به‌مدت ۲۱ روز متوالی، تغییرات ساختار بافتی مغز قابل توجه نیست. به‌عبارت دیگر این دارو تا دوز ۵ میلی‌گرم بر کیلوگرم وزن بدن فاقد تأثیرات سوء بر بافت مغز است.

یکی از مهمترین تغییرات هیستوپاتولوژیک در مقاطع بافتی مربوط به بافت عصبی موش‌های سوری تیمار شده با متیل فندیت نسبت به گروه شاهد پرخونی در رگ‌های کوچک، متوسط و بزرگ مغز بود. در این راستا گزارش شده است که تجویز متیل فندیت در موش‌های سوری به میزان ۳۰ میلی‌گرم بر کیلوگرم وزن بدن به روش تزریق داخل صفاقی سبب صدمات غیرقابل برگشت در سلول‌های عصبی به دلیل تغییر در مقادیر TNF-α و IL-1β و همچنین فعال شدن روندهای التهابی می‌گردد (Gonçalves *et al*., 2010). بنابراین یافته‌های مطالعه حاضر مبنی بر مشاهده روند اتساع عروقی و خونریزی در مویرگ‌های مغز متعاقب تیمار با غلظت بالای متیل فندیت می‌تواند به نوعی مؤید وقوع پروسه التهاب یا پیش التهاب در بافت مذکور باشد.

از طرف دیگر محققین قبلی وقوع اثرات سوء در بافت مغز متعاقب تجویز متیل فندیت از دیدگاه مولکولی و بیوشمیایی بررسی نموده‌اند. بر اساس این تحقیقات، در موش‌های صحرایی مبتلا به فشار خون بالا و تیمارشده با متیل فندیت، تغییرات ساختاری بافت مغز به دلیل نارسایی عملکرد میتوکندری‌ها در تدارک متابولیسم انرژی سلولی در بافت مغز و افزایش استرس اکسیداتیو به وقوع می‌پیوندد (Comim *et al*., 2014). همچنین نتایج محققین قبلی در بررسی اثرات هیستوپاتولوژیک متادون (از جمله داروهای ضد درد اوپیوئیدی و مؤثر بر سلول‌های عصبی) بر روی سیستم اعصاب مرکزی نوزادان موش سوری، در طول دوره شیرخواری در بافت مغز نوزادان گروه تیمار، ضایعاتی همچون پرخونی سیاهرگی مغز و خونریزی در زیر پرده نرم شامه بصل‌النخاع مشاهده کردند که در راستای یافته‌های مطالعه حاضر است (Namjoo *et al*., 2011).

در تحقیق حاضر، یکی دیگر از تغییرات هیستوپاتولوژیک موجود در مقاطع بافتی مربوط به بافت عصبی موش‌های سوری تیمار شده با متیل فندیت نسبت به گروه شاهد، کاهش اندازه سلول‌های عصبی و

افزایش میزان هتروکروماتین در این سلول‌ها مشاهده بود. این تغییرات در موش‌هایی که ریتالین را با دوز ۵۰ میلی‌گرم بر کیلوگرم وزن بدن دریافت کرده بودند بیشتر دیده شد. به علاوه، در این گروه اندازه سلول‌های عصبی کاهش چشمگیری نسبت به سایر گروه ها داشت. این تغییرات به نوعی مبین بروز مرگ سلولی در سلول‌های عصبی و همچنین سلول‌های گلیال پارانشیم مغز می‌باشد. در این راستا، Banihabib *et al.* (2016) تأثیرات تجویز متیل فندیت در غلظت ۱۰ میلی‌گرم بر کیلوگرم وزن بدن و به مدت شش روز متوالی در موش صحرایی نر بر روی بافت هیپوکامپ مطالعه نمودند. این پژوهشگران افزایش معنی‌دار تعداد سلول‌های نکروزه در پارانشیم بافت هیپوکامپ حیوانات گروه تیمارشده با متیل فندیت اعلام نمودند. این یافته‌ها در راستای نتایج مطالعه حاضر است.

در مورد مکانیسم‌های دخیل در زمینه اثرات سوء متیل فندیت بر روی ساختار بافت‌شناسی مغز شواهد قطعی در دسترس نیست با این وجود یکی از استدلال‌های موجود برای عوارض ناخواسته متیل‌فنیدیت هیدروکلراید؛ تحریک رسپتورهای D1 دوپامین و همچنین رسپتورهای آلفا ۲ نورآدرژنیک توسط این ماده شیمیایی در سیستم اعصاب است. به‌طوری‌که مطالعات قبلی نشان داده‌اند که متیل‌فنیدیت تجویز شده به بیماران، از طریق تحریک رسپتورهای مذکور موجب بهبود علائم مربوط به بیماری بیش فعالی همراه با نقص توجه می‌شود. در واقع ریتالین از طریق اتصال به انتقال‌دهنده‌های دوپامین، مهار بازجذب آن و در نتیجه افزایش میزان دوپامین در محل انتهاهای پیش‌سیناپسی، موجب افزایش غلظت نروترنسمیتور دوپامین در مایعات بین سلولی می‌شود (Volkow *et al*., 2001). از طرف دیگر، اکسیده شدن دوپامین می تواند منجر به افزایش تولید رادیکال‌های آزاد واکنش گر و همچنین رادیکال‌های سوپراکسید شود (Graham, 1978)، عملکرد مضر این ترکیبات اکسیداتیو ممکن است تا حدودی بازگوکننده اتیوپاتولوژی اثر نروتوکسیک متیل فندیت در مطالعه فعلی باشد.

پژوهشگران دیگر از جمله مکانیسم‌های مؤثر در درک اثرات تخریب گر متیل فندیت به ویژه در غلظت‌های بالا در بافت عصبی، اتصال این ماده شیمیایی به رسپتورهایی غیر از رسپتورهای آلفا ۲ نورآدرژنیک و دوپامینرژیک برشمرده‌اند. بر اساس مطالعات این محققین، فعال شدن رسپتورهای GABA (γ-Amino butyric acid) و در نتیجه مهار تحریکات سلول‌های عصبی مکانیسم قابل قبول‌تری به‌شمار می‌رود (Gopal *et al*., 2007).

در مجموع، با توجه به نتایج تحقیق حاضر مبنی بر اثرات سوء متیل فنیدیت بر روی ساختار بافت‌شناسی مغز، پیشنهاد می‌شود تجویز داروی فوق با احتیاط صورت بگیرد.

سپاسگزاری

از حوزه محترم معاونت پژوهشی دانشگاه ایلام به خاطر تأمین مالی این تحقیق و همچنین از زحمات خانم طاهره چتر بسر دانشجوی علوم آزمایشگاهی برای کمک به نگهداری و تیمار حیوانات آزمایشگاهی و از زحمات آقای دکتر حافظی اسدی برای کمک به تهیه مقاطع بافتی، تشکر و قدردانی می‌گردد.

REFERENCES

Arria, A.M.; Wish, E.D.; (2006). Nonmedical use of prescription stimulants among students. Pediatr Ann; 35(8): 565-71.

Banihabib, N.; Haghi, M.E.; Zare, S.; Farrokhi, F.; (2015). The effect of oral administrationof methylphenidate on hippocampal tissue in adult male rats, Neurosurgery Quarterly; 53: 153-161.

Barbaresi, W.; Katusic, S.; Colligan, R.; Oankratz, V.; Weber, K.; Mrazek, D.; *et al*. (2002). How common is attention-

deficit hyperactivity disorder? Incidence in a population-based cohortin Rochester Minnesota. Arch Pediatr Adolesc Med; 156: 217-24.

Comim, C.M.; Gomes, K.M.; Réus, G.Z.; Petronilho, F.; Ferreira, G.K.; Streck, E.L.; Dal-Pizzol, F.; Quevedo, J.; (2014). Methylphenidate treatment causes oxidative stressand alters energetic metabolism in an animal model of attention-deficithyperactivity disorder, Acta Neuropsychiatr; 26: 96-103.

Dafny, N.; Yang, P.B.; (2006). The role of age, genotype, sex, and route of acute and chronic administration of methylphenidate: a review of its locomotor effects. Brain Res Bull; 68: 393-405.

Daniali, S.; Madjd, Z.; Shahbazi, A.; Niknazar, S.; Shahbazzadeh, D.; (2013). Chronic Ritalin administration during adulthood increases serotonin pool in rat medial frontal cortex. Iran Biomed J; 17(3): 134-9.

Gonçalves, J.; Baptista, S.; Martins, T.; Milhazes, N.; Borges, F.; Ribeiro, C.F.; Malva, J.O.; Silva, A.P.; (2010). Methamphetaminec¸ induced neuroinflammation andneuronal dysfunction in the mice hippocampus: preventive effect of indomethacin, Eur. J. Neurosci.; 31: 315-326.

Gopal, K.V.; Miller, B.R.; Gross, G.W.; (2007). Acute and sub-chronic functional neurotoxicity of methylphenidate on neural networks in vitro. J Neural Transm (Vienna). 114(11): 1365-75.

Graham, D.G.; (1978). Oxidative Pathways for Catecholamines in the Genesis of Neuromelanin and Cytotoxic Quinones. Mol Pharmacol; 14(4): 633-43.

Khademi, L.; Shariat V.; (2013). Prevalence of Nonmedical Use of Methylphenidate (Ritalin) in Residents of Tehran University of Medical Sciences and their Attitude toward Methylphenidate Use. Iranian Journal of Psychiatry and Clinical Psychology; 19(1): 20-27.

Louei Monfared, A.; Jaafari, A.; Sheibani M.T.; (2014). Histological and histometrical evidences for phenol immunotoxicity in mice. Comparative Clinical Pathology; 23: 529-534.

Leonard, B.E.; McCartan, D.; White, J.; King, D.J.; (2004). Methylphenidate: A review of its neuropharmacological, neuropsychological and adverse clinical effects. Hum Psychopharmaco; 19(3): 151-80.

Levin, F.R.; Kleber, H.D.; (1995). Attention-deficit hyperactivity disorder and substance abuse: relationships and implications for treatment. Harv Rev Psychiatry; 2(5): 246-58.

Manjanatha, M.G.; Shelton, S.D.; Dobrovolsky, V.N.; Shaddock, J.G.; McGarrity, L.G.; Doerge, D.R.; *et al.* (2008). Pharmacokinetics, dose-range, and mutagenicity studies of methylphenidate hydrochloride in B6C3F1 mice. Environ Mol Mutagen; 49(8): 585-93.

Marel Van der, K.; Bouet, V.; Meerhoff, G.F.; Freret, T.; Boulouard, M.; Dauphin, F.; Klomp, A.; Lucassen, P.J.; Homberg, J.R.; Dijkhuizen, R.M.; Reneman, L.; (2015). Effects of long-term methylphenidate treatment in adolescent and adult rats on hippocampal shape, functional connectivity and adult neurogenesis. Neuroscience; 19; 309: 243-58.

Motaghinejad, M.; Motevalian, M.; Shabab, B.; (2016). Effects of chronic treatment with methylphenidate on oxidative stress and inflammation in hippocampus of adult rats. Neurosci Lett; 21; 619: 106-13.

Namjoo, A.; Karimi, I.; Azizi, S.; Ansarinia, M.; (2011). Histopathologic effects of methadone on central nervous system of mice newborns in suckling period. J Shahrekord Univ Med Sci; 13(1): 1-8.

Rowland, A.S.; Umbach, D.M.; Catoe,

K.E.; Stallone, L.; Long, S.; Rabiner, D.; *et al.* (2001). Studying the epidemiology of attention deficit hyperactivity disorder: screening method. Can J Psychiatry; 46: 931-40.

Sadasivan, S.; Pond, B.B.; Pani, A.K.; Qu, C.; Jiao, Y.; Smeyne, R.J.; (2012). Methylphenidate exposure induces dopamine neuron loss and activation of microglia in the basal ganglia of mice. PLoS One; 7(3): e33693.

Schachter, H.M.; Pham, B.; King, J.; Langford, S.; Moher, D.; (2001). How efficacious and safe is short-acting methylphenidate for the treatment of attention-deficit disorder in children and adolescents? A meta-analysis. CMAJ. 27; 165(11): 1475-88.

Volkow, N.D.; Fowler, J.; Wang, G.; Ding, Y.; Gatley, S.J.; (2001). Mechanism of action of methylphenidate: insights from PET imaging studies. J Atten Disord; 6: S31-43.